UNIVERSIDADE ESTADUAL DO OESTE DO PARANÁ
CENTRO DE CIÊNCIAS BIOLÓGICAS E DA SAÚDE
PROGRAMA DE PÓS-GRADUAÇÃO *STRICTO SENSU* EM ODONTOLOGIA - MESTRADO

RAPHAEL HENRIQUE PALCZEWSKI

Caracterização histomorfométrica e radiográfica do tecido ósseo da mandíbula e fêmur de camundongos suplementados com vitamina D

CASCAVEL-PR
2016

RAPHAEL HENRIQUE PALCZEWSKI

Caracterização histomorfométrica e radiográfica do tecido ósseo da mandíbula e fêmur de camundongos suplementados com vitamina D

Dissertação de dissertação apresentada ao Programa de Mestrado em Odontologia, do Centro de Ciências Biológicas e da Saúde, da Universidade Estadual do Oeste do Paraná, como requisito ao título de Mestre em Odontologia.

Área de concentração: Odontologia

Orientadora: Dra. Adriane Yaeko Togashi
Coorientadora: Dra. Danielle Shima Luize

CASCAVEL-PR
2016

Dados Internacionais de Catalogação-na-Publicação (CIP)

P183c

Palczewski, Raphael Henrique

Caracterização histomorfométrica e radiográfica do tecido ósseo da mandíbula e fêmur de camundongos suplementados com vitamina D. /Raphael Henrique Palczewski. Cascavel, PR: UNIOESTE, 2016.

54 f.

Orientadora: Profª. Drª. Adriane Yaeko Togashi

Coorientadora: Profª. Drª. Danielle Shima Luize

Dissertação (Mestrado) – Universidade Estadual do Oeste do Paraná, Campus de Cascavel, 2016

Programa de Pós-Graduação *Stricto Sensu* em Odontologia, Centro de Ciências Biológicas e da Saúde.

1. Vitamina D. 2. Densidade óssea. 3. Remodelação óssea. 4. Suplementação. I. Togashi, Adriane Yaeko. II. Luize, Danielle Shima. III. Universidade Estadual do Oeste do Paraná. IV. Título.

CDD 20.ed. 617.6

CIP-NBR 12899

Ficha catalográfica elaborada por Helena Soterio Bejio CRB-9ª/965

unioeste
Universidade Estadual do Oeste do Paraná
Campus de Cascavel CNPJ 78680337/0002-65
Rua Universitária, 2069 - Jardim Universitário - Cx. P. 000711 - CEP 85819-110
Fone:(45) 3220-3000 - Fax:(45) 3324-4566 - Cascavel - Paraná

PARANÁ
GOVERNO DO ESTADO

RAPHAEL HENRIQUE PALCZEWSKI

Caracterização histomorfométrica e radiográfica do tecido ósseo da mandí-bula e fêmur de camundongos suplementados com vitamina D

Dissertação apresentada ao Programa de pós-graduação em Odontologia em cumprimento parcial aos requisitos para obtenção do título de Mestre em Odontologia, área de concentração Odontologia, linha de pesquisa Patologia aplicada à clínica odontológica, APROVADO(A) pela seguinte banca examinadora:

Orientador(a) - Adriane Yaeko Togashi
Universidade Estadual do Oeste do Paraná - Campus de Cascavel (UNIOESTE)

Ana Lúcia Carrinho Ayroza Rangel
Universidade Estadual do Oeste do Paraná - Campus de Cascavel (UNIOESTE)

Mitsue Fujimaki
Universidade Estadual de Maringá (UEM)

Cascavel, 4 de abril de 2016

AGRADECIMENTOS

Agradeço primeiramente à ***Deus*** por me conceder a chance de viver e poder desfrutar de uma boa saúde, permitindo que eu conseguisse chegar até aqui.

À minha família que permitiu poder dedicar a essa pesquisa e também por todo apoio principalmente a minha mãe **Rose Palczewski** e a minha avó **Anny Palczewski** por todo o carinho que sempre me dedicaram.

As colegas **Helouise Righi**, **Claúdia Peruzzo** e **Camila Stacheski** pela amizade e companheirismo nessa missão de realizar uma pesquisa mesmo com todas as dificuldades e limitações.

Ao amigo e colega **Luís Henrique Vila Verde** por ter dedicado muito do seu tempo na etapa de bioterismo, a sua ajuda permitiu o progresso desse trabalho, obrigado.

Ao professor **Adair Catarina** do colegiado de Ciência da computação, pela valiosa ajuda e disposição na calibração do programa de análise radiográfica.

A todo o pessoal do biotério e do laboratório de fisiologia humana que permitiram a utilização do espaço dedicado ao cuidado e execução dos procedimentos nos animais.

A professora **Rosana Berticeli** do laboratório de radiologia odontológica pelo auxílio na obtenção das imagens radiográficas.

Às professoras **Mitsue Fugimaki** e **Ana Lúcia Rangel** por terem dado sua contribuição na banca de defesa deste trabalho.

À professora **Danielle Shima** por ter atuado na coorientação e auxilio na execução cirúrgica.

Por fim agradeço à professora **Adriane Togashi** por ter me dado este voto de confiança para a realização deste projeto, pela paciência e dedicação em estar sanando as dúvidas e dificuldades enfrentadas, muito obrigado por ter me orientado.

Deus abençoe o caminho de todos.

“Apesar dos nossos defeitos, precisamos enxergar que somos pérolas únicas no teatro da vida e entender que não existem pessoas de sucesso ou pessoas fracassadas. O que existe são pessoas que lutam pelos seus sonhos ou desistem deles”.

Augusto Cury

Caracterização histomorfométrica e radiográfica do tecido ósseo da mandíbula e fêmur de camundongos suplementados com vitamina D

RESUMO

A vitamina D no plasma desempenha um papel chave na regulação do cálcio e homeostase do fosfato com atividades sobre fígado, intestino, rim e osso. Cálcio e o fosfato, obtidos por meio da dieta, são elementos ambientais necessários juntos com a vitamina D para determinar se 1,25-hidroxivitamina D exerce um efeito anabólico ou catabólico sobre o aspecto mineral ósseo. Esta pesquisa foi realizada para avaliar a influência da suplementação de vitamina D3 exerce sobre a densidade óssea do fêmur e mandíbula de camundongos. Foram utilizados camundongos C57BL/6 machos e fêmeas, divididos em dois grupos: 1) grupo controle (n=24) e 2) grupo experimental (n=24) - submetidos à administração sistêmica de vitamina D, por meio de gavagem de vitamina D3 (VitD) na concentração de 10.000 UI por semana. Após 4 semanas da administração da vitamina D foi realizada a cirurgia para colocação de implantes de titânio na região lateral da mandíbula dos animais e foram sacrificados num período de 7 e 21 dias após a colocação do implante. Foram realizadas análises histomorfométrica das regiões de metáfise femoral e mandíbula por meio do programa LAZ v4.2 e radiográfica digital e analisados pelo programa BμA-DDX através de radiografia periapical digital, onde foi verificado se houve aumento na densidade óssea entre os grupos analisados através da contagem de pixels de trabeculares. Para a análise estatística foram aplicados os testes Anova e correlação múltipla de Bonferroni e teste de Kruskall Wallis. Os resultados da análise histomorfométrica não mostraram diferenças nas estruturas ósseas (trabéculas e espaços medulares) avaliadas na mandíbula mediante a suplementação de vitamina D3 nos períodos de 7 e 21 dias de cicatrização. Os resultados da análise radiográfica contudo, demonstraram que na mandíbula houve aumento na densidade óssea no grupo suplementado em relação ao grupo controle ($p<0,05$), não havendo entretanto, diferença no mesmo grupo ao longo do tempo (7 e 21 dias). No fêmur não houve diferença entre grupos controle e experimental ao longo do tempo, na região de metáfise, porém, na região de diáfise notou-se um aumento no número de pixels trabeculares no grupo suplementado em comparação ao grupo controle ($p=0,001$). Pode-se concluir que pelos pelas estruturas avaliadas na análise histomorfométrica, a suplementação com vitamina D3 não apresentou influência sobre os parâmetros ósseos da mandíbula e do fêmur, porém a análise radiográfica demonstrou um aumento na densidade

óssea entre os grupos controle e experimental na mandíbula ao redor do implante e diáfise femoral.

Palavras-chave: vitamina D, densidade óssea, remodelação óssea, suplementação.

Histomorphometric and radiographic characterization of the mandible and femur bone tissue of mice supplemented with vitamin D

ABSTRACT

The plasma vitamin D plays a key role in regulating calcium and phosphate homeostasis with activity on liver, intestine, kidney and bone. Calcium and phosphate obtained through the diet, are environmental elements necessary together with Vitamin D to determine whether 1,25-hydroxyvitamin D exerts an anabolic or catabolic effect on bone mineral appearance. This research was conducted to evaluate the effect of vitamin D3 supplementation exerts on the bone density of the femur and mice jaw. mice were used C57BL / 6 males and females, were divided into two groups: 1) control group (n = 24) and 2) experimental group (n = 24) - subject to systemic administration of vitamin D by means of vitamin D3 gavage (VITD) at a concentration of 10,000 IU for week. After 4 weeks of administration of Vitamin D was performed surgery for placement of titanium implants in the lateral region of the mandible and animals were sacrificed within 7 and 21 days after implant placement. Histomorphometric analyzes were carried out in the regions of femoral metaphysis and jaw through digital LAZ v4.2 and radiographic program and analyzed by BμA-DDX program through digital periapical, where it was verified that there was an increase in bone density among the groups through the trabecular pixel count. For the statistical analysis were applied Anova and Bonferroni multiple correlation and Kruskal Wallis test. The results of histomorphometric analysis showed no difference in bone structures (trabecular and marrow spaces) in the jaw evaluated by vitamin D3 supplementation at 7 and 21 days of healing. The results of radiographic however, showed that the jaw was no increase in bone density in the supplemented group compared to the control group ($p < 0.05$), without however, differences in the same group over time (7 and 21 days). The femur there was no difference between control and experimental groups over time, in the metaphyseal region, however, in the diaphyseal region noticed an increase in the number of pixels trabecular in the supplemented group compared to the control group ($p = 0.001$). It can be concluded that by the structures

evaluated in the histomorphometric analysis, supplementation with vitamin D3 had no effect on bone parameters of the jaw and femur, but the radiographic analysis showed an increase in bone density between the control and experimental groups in the jaw to around the implant and femoral diaphysis.

***Keywords**:* vitamin D, bone density, bone remodeling, supplementation.

SUMÁRIO

1. Introdução 11
2. Metodologia 13
3. Resultados 25
4. Discussão 39
5. Conclusão 45
6. Referências bibliográficas 46
7. Legenda das figuras 51
8. Legenda das tabelas 52
9. Apêndices 52

1. Introdução

A vitamina D (VitD) desempenha um papel importante na modulação da homeostase do cálcio esquelético e exerce uma influência significativa sobre o crescimento e diferenciação de uma variedade de tecidos (JONES; STRUGNELL and DELUCA, 1998; SUTTON; MACDONALD, 2003) e tem sido amplamente utilizada para a prevenção e tratamento da osteoporose, contudo pesquisas relacionando o efeito da vitamina D na melhora da osseointegração e cicatrização óssea sobre os implantes dentários ainda são muito limitadas. O estudo de KELLY *et al.* (2008) encontrou uma significativa redução na osseointegração em ratos machos insuficientes de VitD, porém ALVIM-PEREIRA *et al.* (2008) não encontrou uma relação entre o polimorfismo no receptor de vitamina D (VDR) e perda de implantes dentários, o que demonstra que o efeito da VitD sobre a osseointegração e cicatrização óssea implantar ainda não foi esclarecida. A qualidade óssea da mandíbula é de fundamental importância para o sucesso da osseointegração dos implantes dentários e a literatura ainda carece muito de estudos que definam se a diminuição da densidade óssea sistêmica identificada em exames de imagem através da medida da densidade óssea da coluna lombar e fêmur indicam que, de fato, ocorra também diminuição da densidade no osso mandibular. Este questionamento se deve ao fato de que a mandíbula apresenta um distinto processo de ossificação em relação ao fêmur e coluna vertebral.

O mecanismo do efeito da VitD no osso ainda é controverso e pode ser reconhecida como um agente de reabsorção óssea em estudos *in vitro* (RAISZ, TRUMMEL and HOLICK 1972; SUDA *et al*., 1999) , contudo Sakai et al. 2009 demonstrou que a mesma inibe osteoclastogênese através de interferon-β-dependente das células T ativadas. Além disso, estudos clínicos e em animais indicaram que a vitamina D exerce um efeito protetor sobre o osso independente dos seus efeitos estarem relacionados com o cálcio e a supressão de paratormônio (BONE *et al.*, 1998; SAIRANEN *et al*., 2000). Os estudos em animais utilizando modelos de fratura, indicam que a vitamina D pode aumentar a resistência óssea (CAO *et al*., 2007) por meio de sua atividade sobre as células osteoblásticas e trabeculado ósseo com consequente aumento de sua densidade mineral em concentrações adequadas (ANDERSON *et al.,* 2011), porém nos casos de insuficiência temos um aumento na diferenciação dos osteoclastos imaturos em maduros com maior absorção óssea, devido ao aumento da concentração de paratormônio promovendo maior expressão de RANKL (ligante do receptor do fator nuclear-kB) sobre a superfície dos osteoclastos (DELUCA, 2014), pois a mesma é absorvida a partir da dieta e também gerada pela pele durante exposição à luz ultravioleta (DELUCA, 2004), podendo ter sua produção limitada por fatores como idade,

pele pigmentada, uso de protetor solar e roupas, necessitando em muitos casos a suplementação via oral. A vitamina D3 ou colecalciferol é hidroxilada no fígado em 25-di-hidroxivitamina D3 (25D) e, subsequentemente, no rim em 1,25-di-hidroxivitamina D3 (1,25D), sendo este o metabólito ativo, que estimula a absorção de cálcio a partir do intestino (LIPS, 2006; OHYAMA and YAMASAKI, 2004). O metabólito ativo de 1,25D entra na célula e liga-se ao VDR formando um heterodímero com o receptor retinóide e liga-se a um elemento de resposta à vitamina D em um gene responsivo, tais como a osteocalcina, seguido por transcrição e tradução e as proteínas são formadas, onde a 1,25D atuará no transporte ativo de cálcio na célula intestinal, com ajuda de proteínas de membrana. Na célula intestinal, 1,25D liga-se ao VDR e a proteína de ligação do cálcio onde irá regular o transporte ativo através da célula. O cálcio é transportado para o fluido extracelular por um mecanismo dependente de ATP. Há também o transporte passivo através da difusão de cálcio. A absorção de cálcio com vitamina D independente, através de difusão passiva não tem um máximo, mas depende do gradiente de cálcio, sendo significativo na ingestão de cálcio (GANNAGÉ-YARED et al., 2000; LIPS, 2006; ANDERSON et al., 2012).

A literatura (WEZEMAN *et al.*, 2007; ANDERSON *et al.*, 2008; SHIIZAKI *et al.*, 2009; WU *et al.*, 2013; LAM *et al.*, 2014) tem apresentado dados consistentes da influência positiva da vitamina D nos modelos de estudo em animais roedores, indicando uma ação anabólica direta da vitamina D em tecido ósseo. Os modelos geneticamente modificados de roedores que consiste na remoção total da vitamina D ou inativação do receptor de vitamina D, têm fornecido fortes evidências do envolvimento da vitamina D na manutenção das concentrações de cálcio no plasma e na homeostase de fosfato e a sua relação entre a hipocalcemia e hipofosfatemia (ANDERSON *et al.*, 2012). Os dados suportam o conceito de que a atividade da vitamina D é necessária para manter a mineralização óssea, devido à produção de osteoblastos e para a atividade funcional dos mesmos (NAJA *et al.*, 2014). Os estudos associados ou não a outros nutrientes como cálcio e fosfato, em modelos de roedores com restrição ou isenção de vitamina D na dieta, também demonstraram marcada redução dos níveis séricos de 25-hidroxivitamina D em estrutura óssea. Quando as concentrações de 25-hidroxivitamina D no soro foram reduzidos de 100 nmol/L para 20 ou 45 nmol/L, durante 3 meses, detecta-se uma indução significativa do ativador do receptor do ligante do fator nuclear kappa (RANKL) dentro do tecido ósseo. Esta redução foi associada com o aumento no número de osteoclastos, com consequente redução no trabeculado ósseo em vários locais do esqueleto, incluindo os fêmures e as vértebras (ANDERSON *et al.*, 2008, 2013).

Diante dessas evidências os objetivos desta pesquisa foram avaliar a influência da suplementação de vitamina D em camundongos, sobre a estrutura óssea na região lateral da mandíbula submetida a colocação de implante de titânio, e as regiões de metáfise e diáfise do fêmur bem como sua correlação entre as características da estrutura óssea da mandíbula e do fêmur de camundongos suplementados com vitamina D, bem como do grupo não suplementado.

2. Metodologia

2.1. Modelo animal e delineamento

Todos os animais foram provenientes do Biotério Central da UNIOESTE e com a devida aprovação pelo Comitê de ética e pesquisa com animais (CEUA – UNIOESTE, parecer nº 25/2015 e 05/2016).

Camundongos adultos da linhagem C57BL/6 (WT) com idade variando entre 8 a 10 semanas de idade, com peso entre 20 a 30 gramas, foram obtidos através do biotério central da UNIOESTE, sendo 24 machos e 24 fêmeas e mantidos em temperatura ambiente média de 25º C com iluminação artificial variando de 5-60 luz; fotoperíodo 12 horas claro e 12 horas escuro, período de luz das 7h às 19hs e sistema de exaustão por aproximadamente 15 trocas de ar/h com umidade relativa de 45 a 75%.

Os animas foram distribuídos nos seguintes grupos, de acordo com os períodos de cicatrização dos implantes colocados na mandíbula:

GC7: Grupo Controle 7 dias (sendo 4 machos e 4 fêmeas);

GC21: Grupo Controle 21 dias (sendo 8 machos e 8 fêmeas);

GE7: Grupo Experimento 7 dias (5 machos e 5 fêmeas);

GE21: Grupo Experimento 21 dias (7 machos e 7 fêmeas).

Alguns grupos apresentam diferenças entre o número de animais que os compõem devido a perda de animais durante o período de gavagem e pós-operatório cirúrgico.

2.2. Administração da vitamina D

A vitamina D foi administrada apenas nos animais dos grupos experimentos (GE7 e GE21) por via de gavagem (fig.1), em uma dosagem de 500 µL de vitamina D3 (10.000 UI/500µL), diluída em óleo de girassol, uma vez por semana, durante o período de 4 semanas de suplementação. Os animais dos grupos controles (GC7 e GC21) receberam a gavagem de óleo de girassol puro pelo mesmo período e na mesma quantidade que o grupo experimento.

Todos os animais foram pesados em balança de semi-precisão semanalmente, imediatamente antes de receberem o suplemento de vitamina D3 diluído em óleo de girassol ou óleo puro pela gavagem, durante um período de cinco semanas, a fim de se pesquisar se há alguma influência no ganho ou perda de peso entre os grupos e genêros.

Figura 1 – Demonstração da gavagem da vitamina D.

2.3. Procedimento cirúrgico

Após o período de suplementação, todos os animais foram submetidos ao procedimento cirúrgico de colocação de implantes de titânio na região da mandíbula, onde todos os foram realizadas sob anestesia por injecção de uma combinação de cloridrato de quetamina (80 mg/kg) e xilazina (10 mg /kg), via injecções subcutâneas.

Primeiramente fez-se a tricotomia na porção lateral da mandíbula bilateralmente, seguida de desinfecção com clorexidina 2% (fig. 2). Fez-se uma incisão (com lâmina 11) horizontal sobre a área tricotomizada seguida de divulsão e descolamento de pele e músculos para expor a região de corpo e ramo mandibular (fig. 3). Do lado direito da mandíbula, realizou-se a perfuração da mandíbula com broca de perfuração, seguido da colocação do implante de titânio comercialmente puro, grau quatro, cilíndrico, com 1mm de diâmetro e 3mm de comprimento, os quais foram preparados, esterilizados e fornecidos pelo fabricante do Sistema de Implantes Kopp® (fig.4 e 5). Do lado esquerdo, foi realizado o mesmo procedimento com apenas a perfuração da região lateral da mandíbula sem a introdução do implante, finalizando com o reposicionamento da musculatura e da pele sobre a região

operada e devidamente suturada com fio de nylon. No pós-operatório imediato o analgésico paracetamol foi diluído na água dos bebedouros (10 mg/ml) para minimizar para minimizar o sofrimento e a dor, sendo mantido por 24 horas.

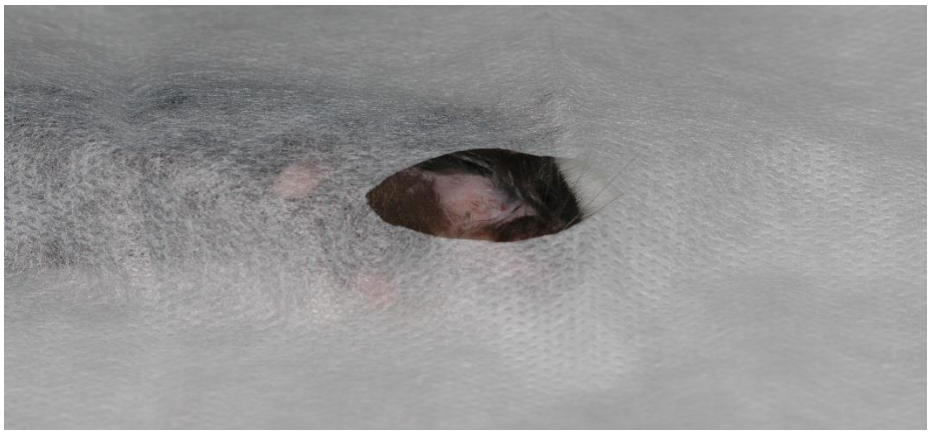

Figura 2 – Área cirúrgica após a tricotomia e desinfecção.

Figura 3 – Descolamento dos tecidos na região lateral da mandíbula.

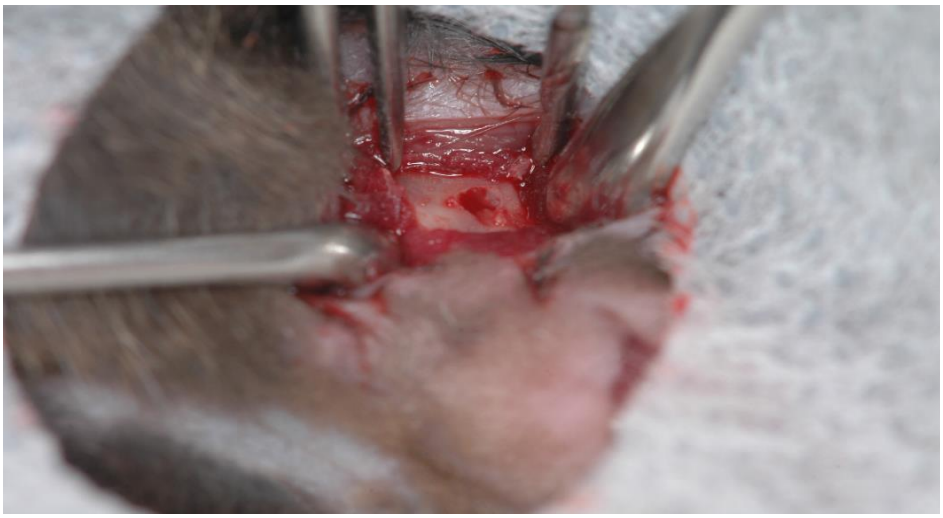

Figura 4 – Perfuração no local onde foi colocado o implante.

Figura 5 – Implante posicionado.

2.4. Eutanásia

A eutanásia foi realizada pelo método de anestesia (combinação de quetamina com xilazina). Fez-se a imobilização do animal para possibilitar a retirada de sangue por meio de uma punção cardíaca enquanto o animal continha sinais vitais (fig. 6). Após a retirada do sangue (por meio de seringa passada em EDTA internamente para evitar a coagulação) as amostras foram armazenadas em geladeira pelo tempo de 1 hora e processadas em centrífuga (HEMLE Z216 MR®) por 10 minutos à 4ºC de temperatura com velocidade de 8.000 rpm, seguida de pipetagem do plasma (sobrenadante) e armazenamento no freezer a -80ºC, para análise dos níveis sorológicos de vitamina D.

Além da coleta de sangue os animais foram dissecados utilizando lâmina de bisturi nº11 e 15 e foram removidos os fêmures e mandíbulas com a retirada dos implantes, sendo armazenadas em formol 10% para realização de análises radiográfica e histológica.

Figura 6 – Punção cardíaca para coleta de sangue com o animal imobilizado após a anestesia

2.5. Preparo das amostras para análise microscópica

As peças foram fixadas em formol a 10% e após todas as eutanásias as peças foram submetidas a radiografia 24 horas depois. No dia seguinte, as peças foram imersas em solução de ácido fórmico à 10%, onde os fêmures ficaram um período de 15 dias e as mandíbulas por 5 dias com trocas a cada 3 dias dentro de Beckers de vidro tampados, passando por monitoramentos diários da desmineralização. Após o período de desmineralização as amostras foram lavadas em água destilada e colocadas no processador histotécnico Leica® e, posterior inclusão em parafina Paraplast®. Com o auxílio de um micrótomo (Hestion®), todos os blocos foram submetidos a cortes longitudinais para fêmur e transversal para mandíbula com 5µm de espessura. A coloração dos cortes foi realizada pelo método de hematoxilina-eosina de Harris e Lison (H. E.).

2.6. Análise histológica

As lâminas foram analisadas por meio de um estudo cego.

Para análise quantitativa dos fêmures e mandíbulas foi utilizado um microscópio óptico binocular (Leica ICC50 HD – Leica Microsystems®), com objetiva de 4x. A análise quantitativa da metáfise do fêmur e da mandíbula, foram realizadas de acordo com os períodos de cicatrização referentes a colocação do implante de titânio na mandíbula (7 e 21 dias) pelo programa LAS V4.2.

Para a metáfise femoral foram realizadas as seguintes análises:

- Determinação da área total da metáfise (fig. 7);
- Determinação da área total ocupada pelos espaços medulares (fig. 8);

- Contagem dos espaços medulares (fig. 9);
- Avaliação da separação trabecular, através da contagem de trabéculas (fig. 9);
- Medida das alturas corticais ósseas internas e externas da metáfise (fig. 10).

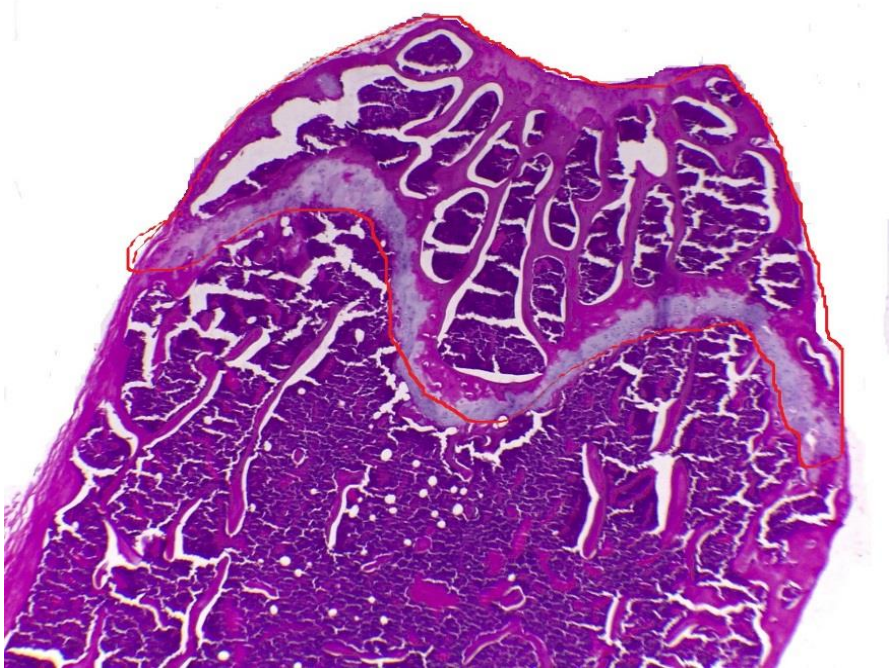

Figura 7: Delimitação da área de metáfise no aumento de 4x.

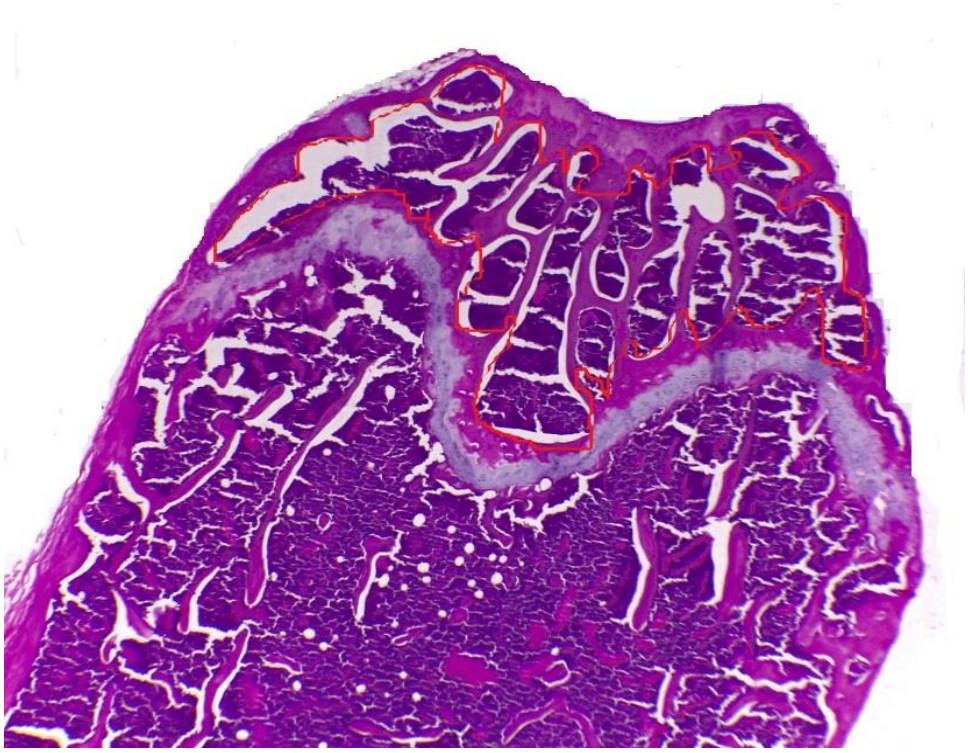

Figura 8: Delimitação da área dos espaços medulares

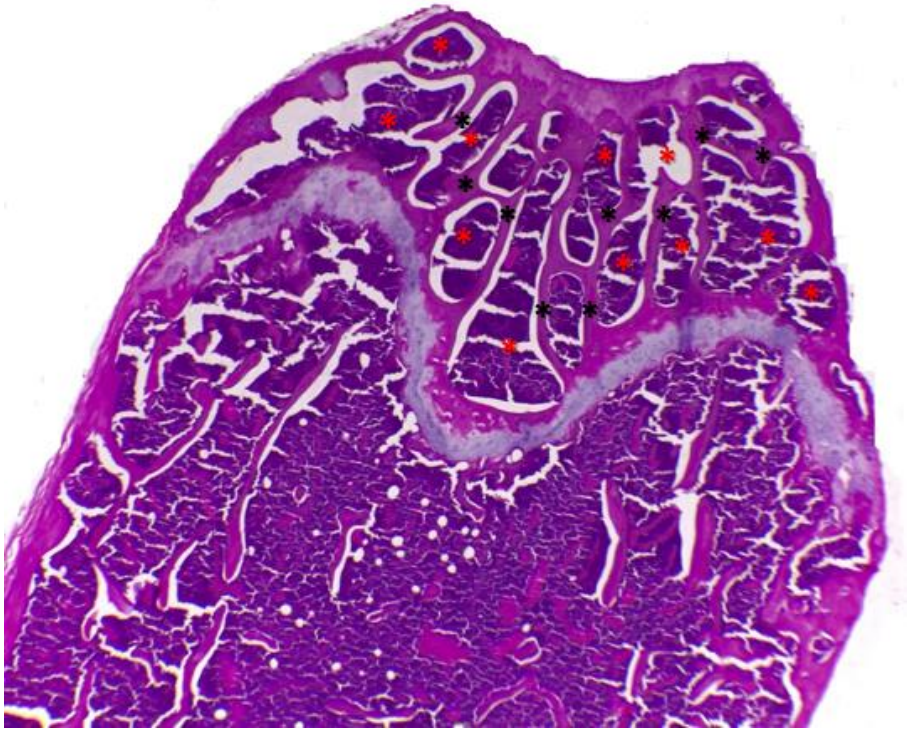

Figura 9: Os asteriscos pretos mostram as trabéculas ósseas e os vermelhos demonstram os espaços medulares

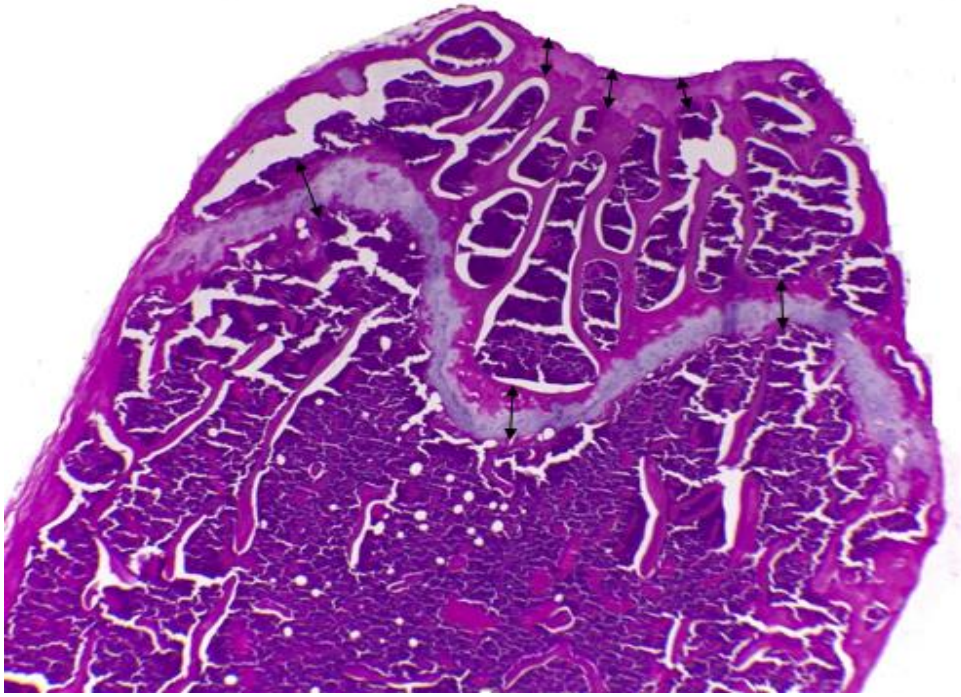

Figura 10: As flechas negras mostram a medida das alturas corticais ósseas internas e externas medidas em três pontos distintos.

Para a mandíbula foram realizadas as seguintes análises:

- Determinação do perímetro ósseo mandibular (fig. 11);

- Contagem de espaços medulares (fig. 12);
- Avaliação da separação trabecular (contagem de trabéculas) (fig.12).

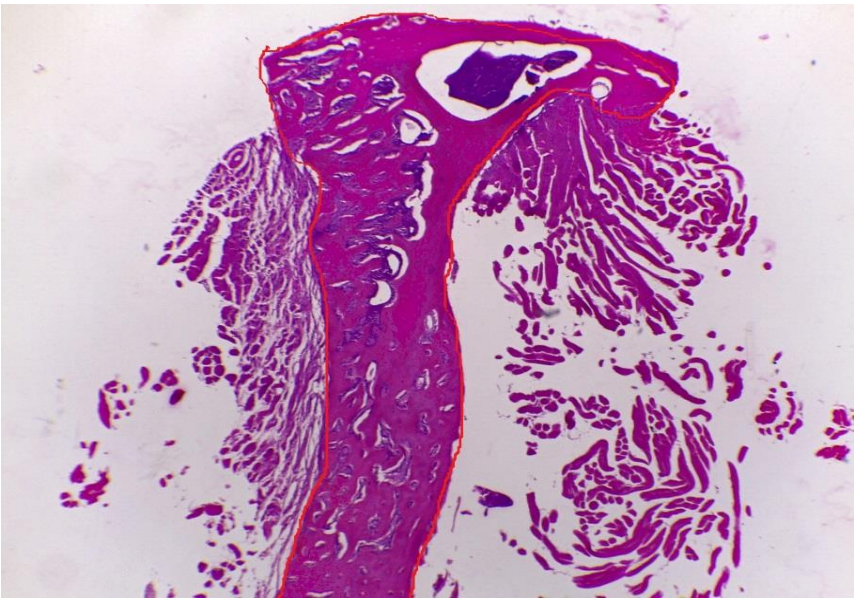

Figura 11: Delimitação da área óssea mandibular.

Figura 12: Asteriscos vermelhos marcam os espaços medulares e os pretos marcam áreas de separação trabecular.

Para análise histomorfométrica foram analisados quatro cortes histológicos de cada fêmur (corte longitudinal) e 3 cortes de mandíbula (cortes transversais), para assim obter uma média de análise.

As imagens dos cortes foram capturadas por meio do microscópio Leica ICC50 HD® e software LAS V4.2.

2.7. Análise por radiografia digital

2.7.1. Métodos de obtenção radiográfica

Para compor a análise radiográfica foram utilizadas todas as amostras de fêmur e mandíbula obtidas dos 48 animais.

As amostras foram radiografadas por meio do sensor digital snapshot Instrumentarium®, onde foram colocados dois pares de peças (1 par de fêmures do grupo controle do lado direito e outro par do lado esquerdo do grupo experimento e 1 par de mandíbulas do grupo controle ao lado esquerdo e o outro par do grupo experimento do lado esquerdo) a fim de se evitar possíveis alterações de densidade radiográfica de uma tomada de exposição para a outra (fig. 13 e 14). Os fêmures e as mandíbulas tiveram tempo de exposição de 0,3 segundos (70 Kv e 10 mA) a uma distância interfocal de 30 cm, através do aparelho de raios-x da Dabi Atlante® 70X Classe I – Tipo B comum.

Figura 13 – Posicionamento das mandíbulas sobre o sensor digital.

Figura 14 – Posicinamento dos fêmures sobre o sensor digital.

2.7.2. Método de análise das radiografias

Para análise da imagem radiográfica, foi utilizado o software **BμA-DDX - Bone Microarchitecture by Dentistry Digital X-RAY -** Sistema para Avaliação da Microarquitetura óssea através da radiografia odontológica digital (Togashi et al., 2014; Palczewski et al., 2015; TOGASHI et al., 2015).

Para determinar os parâmetros do sistema de avaliação da densidade óssea em camundongos, através de imagens de radiografias periapicais digitais, foram analisadas 40 radiografias de mandíbula e 90 radiografias fêmur de camundongos.

A divisão de animais por grupo se deu de acordo com os tempos (7 e 21 dias) da colocação dos implantes na região lateral da mandíbula, onde foram analisadas 79 mandíbulas e 95 fêmures dos animais usados na pesquisa.

As figuras 15, 16 e 17 ilustram a interface do software onde foi feita a contagem de pixels trabeculares entre os grupos avaliados.

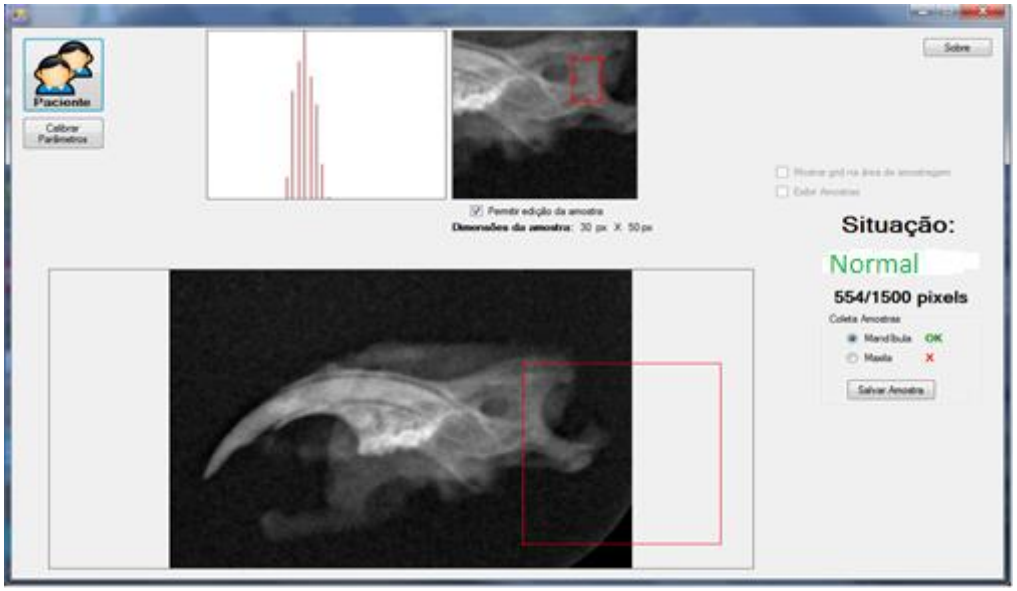

Figura 15 – Interface do sistema para a contagem de pixels trabeculares em mandíbula.

Figura 16– Interface do sistema para a contagem de pixels trabeculares em metáfise femoral.

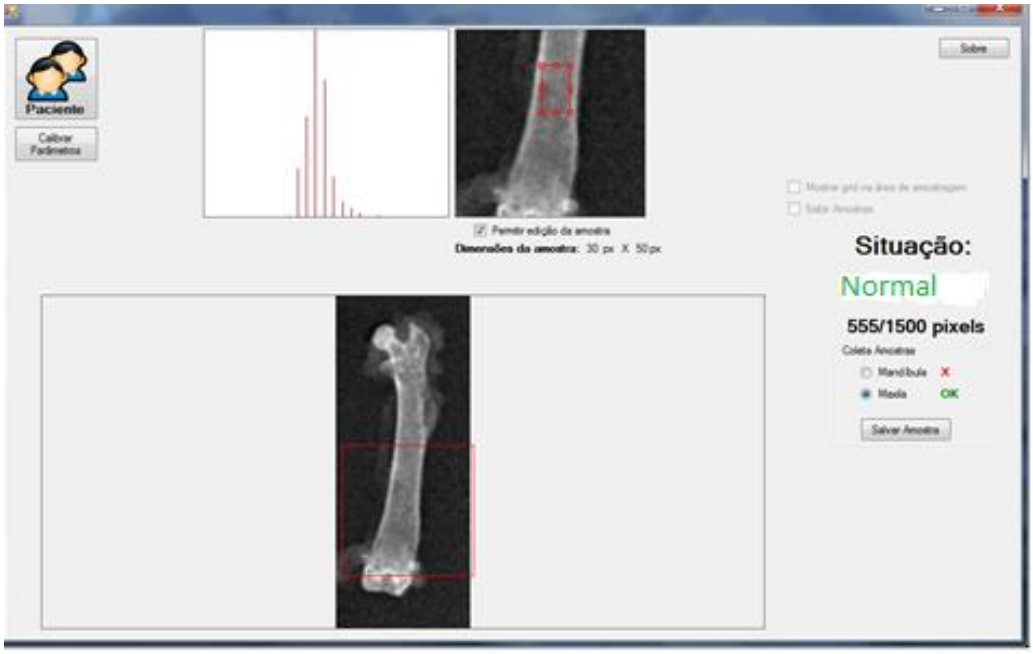

Figura 17– Interface do sistema para a contagem de pixels trabeculares em diáfise femoral.

2.8. Análise estatística

Os dados de cada grupo foram tratados estatisticamente utilizando o programa GraphPad program Prism 5.0. O teste de normalidade foi aplicado para todos os dados, sendo que os dados da análise radiográfica foram analisados pelo teste ANOVA para os grupos ao longo tempo e a diferença foi obtida pelo método de comparação múltipla de Bonferroni.

Para os dados da análise histológica do fêmur e mandíbula, utilizou-se o teste ANOVA e quando necessário o método de comparação múltipla de Bonferroni e o teste de Kruskall Wallis para comparar os grupos ao longo do tempo. Todos os dados foram apresentados como ± o erro padrão da média (SEM).

O nível de significância foi de 5% ($p<0,05$).

3.Resultados

3.1. Resultados da análise do peso

Na análise do peso não houve diferença entre os grupos durante o período de 21 dias, houve somente no grupo VitD 28d, que corresponde a primeira semana após o término da suplementação (fig. 36), obtendo-se os seguintes valores médios em gramas: C inicial (24,29), VitD inicial (24,4), C7d (25,06), VitD7d (24,92), C14d (25,50), VitD14d (25,26), C21d (26,13), VitD21D (25,34), C28D (26,26) e VitD28d (36,01).

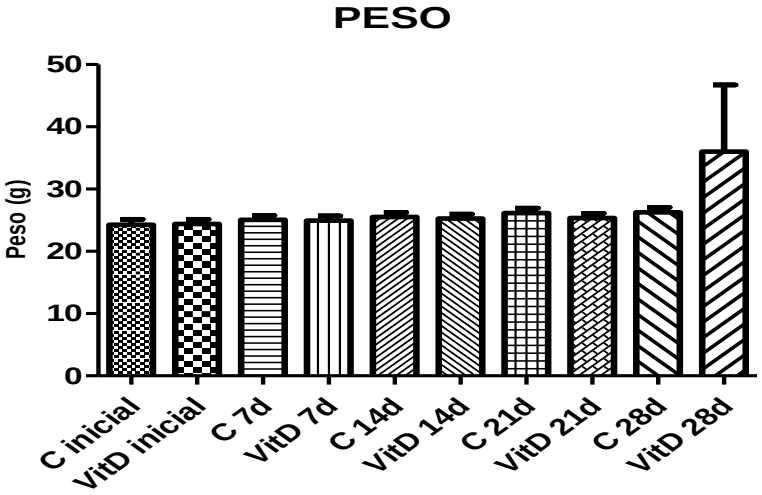

Figura 18 – Médias do peso dos animais durante todo o período de suplementação, mostrando que houve aumento no peso dos animais do grupo suplementado uma semana (28 dias) após o fim da suplementação, porém não significativo no período total avaliado (p=0,4731).

3.2. Resultados da análise histológica

3.2.1. Metáfise femoral

Na análise referente ao volume ósseo total da metáfise femoral não foi encontrada diferença entre os grupos avaliados, obtendo-se os seguintes valores médios, em mm^2: C7d (1,429), VitD7d (1,376), C21d (1,645), VitD21d (1,488). (fig. 19)

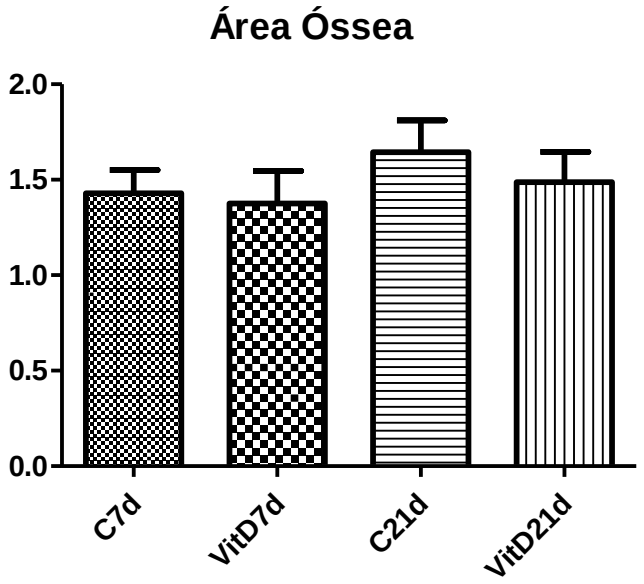

Figura 19 – Médias da área óssea metafisária comparando os grupos avaliados (p=0,66)

Na análise referente ao volume medular da metáfise femoral não foi encontrada diferença entre os grupos avaliados, obtendo-se os seguintes valores médios em mm^2: C7d (0,6591), VitD7d (0,5701), C21d (0,8476), VitD21d (0,7672). (fig. 20)

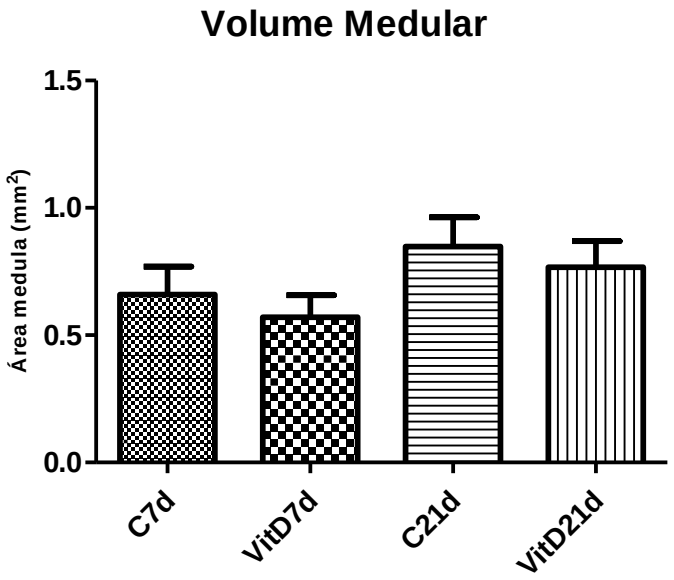

Figura 20 – Médias entre os grupos referente ao volume ocupado pelos espaços medulares na metáfise femoral (p=0,37).

Na análise referente a contagem de espaços medulares da metáfise femoral também não foi encontrada diferença entre os grupos avaliados, obtendo-se os seguintes valores médios: C7d (7,326), VitD7d (8,755), C21d (7,172), VitD21d (7,856). (fig. 21).

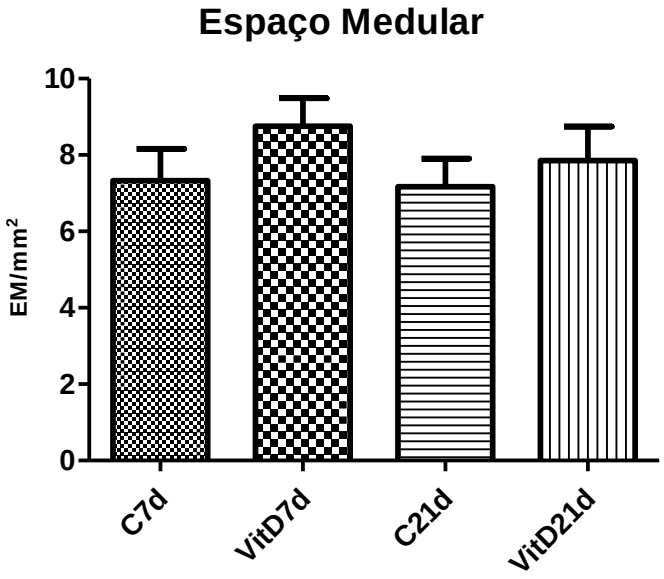

Figura 21 – Médias do número de espaços medulares na metáfise, por mm² entre os grupos avaliados (p=0,07).

Na análise referente a contagem de trabéculas da metáfise femoral não foi encontrada diferença entre os grupos avaliados, obtendo-se os seguintes valores médios: C7d (44,19%) VitD7d (41,15%) C21d (50,11%) VitD21d (49,66%). (fig. 22)

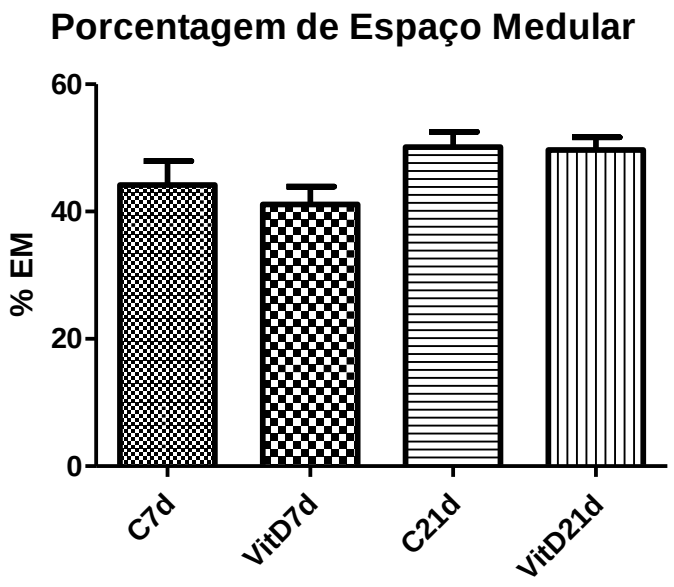

Figura 22 - Médias da porcentagem de espaços medulares por mm² entre os grupos avaliados na metáfise femoral (p=0,59).

Na análise referente a contagem de trabéculas da metáfise femoral não foi encontrada diferença entre os grupos avaliados, obtendo-se os seguintes valores médios: C7d (9,086) VitD7d (9,643), C21d (7,904), VitD21d (9,590) (fig. 23).

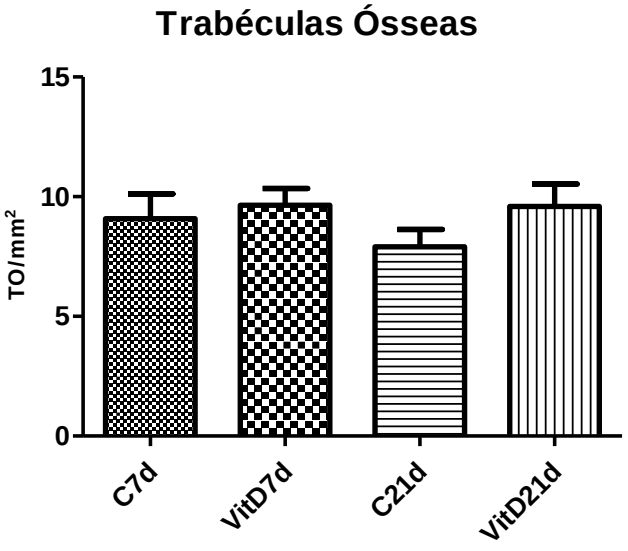

Figura 23 – Médias do número de trabéculas ósseas entre os grupos na metáfise femoral (p=0,41).

Na análise referente à medida da espessura cortical interna da metáfise femoral não foi encontrada diferença entre os grupos avaliados, obtendo-se os seguintes valores médios em mm: C7d (0,1214), VitD7d (0,1168), C21d (0,1309), VitD21d (0,1175). (fig. 24)

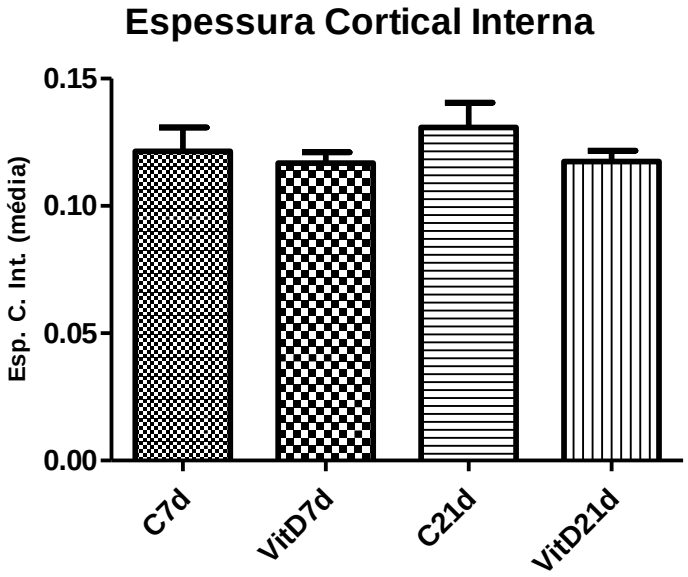

Figura 24 – Médias da espessura cortical interna da metáfise em milímetros entre os grupos estudados (p=0,51).

Na análise referente à medida da altura cortical externa da metáfise femoral não foi encontrada diferença entre os grupos avaliados, obtendo-se os seguintes valores médios em mm: C7d (0,1024) VitD7d (0,1054), C21d (0,1342) VitD21d (0,1043). (fig. 25).

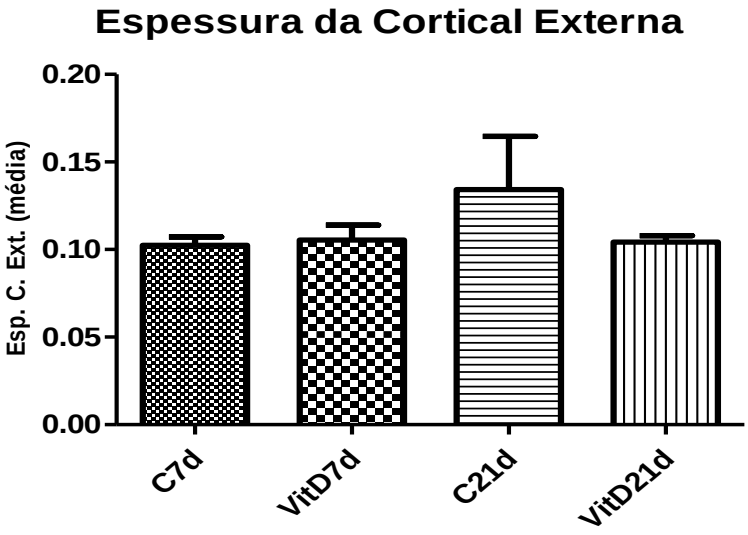

Figura 25 – Médias da espessura cortical externa da metáfise em milímetros entre os grupos de suplementação (p=0,57).

Tabela 1 - Comparação entre os grupos controle e vitamina D da histomorfometria da região de metáfise do fêmur em 7 e 21 dias.

Grupos/ Análises	**Área óssea (mm^2)**	**Volume medular (mm^2)**	**Nº de Espaços medulares**	**Porcentagem de Espaços medulares (%)**	**Nº de Trabéculas ósseas**	**Altura cortical interna (mm)**	**Altura cortical externa (mm)**
C7D	1,429 (0,12)	0,659 (0,11)	7,236 (0,83)	44,19 (3,75)	9,086 (1,03)	0,121 (0,009)	0,102 (0,004)
VitD7d	1,376 (0,17)	0,570 (0,08)	8,755 (0,73)	41,15 (2,79)	9,64 (0,70)	0,116 (0,004)	0,105 (0,008)
C21D	1,645 (0,16)	0,847 (0,11)	7,172 (0,7354)	50,11 (2,41)	7,90 (0,72)	0,130 (0,009)	0,134 (0,03)
VitD21 D	1,488 (0,15)	0,760 (0,10)	7,856 (0,88)	49,66 (2,00)	9,59 (0,94)	0,117 (0,004)	0,104 (0,003)
Valor de p da análise	Ns p=0,66	Ns p=0,37	Ns p=0,07	Ns p=0,59	Ns p=0,41	Ns p=0,51	Ns p=0,57

*Não houve diferença (Ns) entre os grupos bem como entre os períodos avaliados na região da metáfise do fêmur.

3.2.2. Mandíbula

Na análise referente à porcentagem de espaços medulares na mandíbula com implante não foi encontrada diferença entre os grupos avaliados, obtendo-se os seguintes valores médios: C7d (3,58%) VitD7d (3,67%), C21d (5,29%), VitD21d (3,92%). (fig.26)

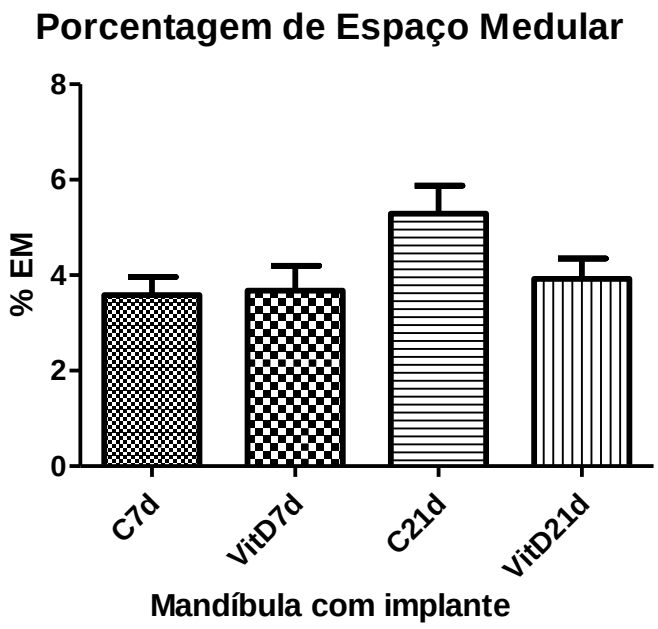

Figura 26 - Médias da porcentagem de espaços medulares entre os grupos na mandíbula (p=0,06).

Na análise referente a porcentagem de espaços medulares na mandíbula sem implante não foi encontrada diferença entre os grupos avaliados, obtendo-se os seguintes valores médios: C7d (3,202) VitD7d (3,350), C21d (4,163), VitD21d (4,395) (fig. 27).

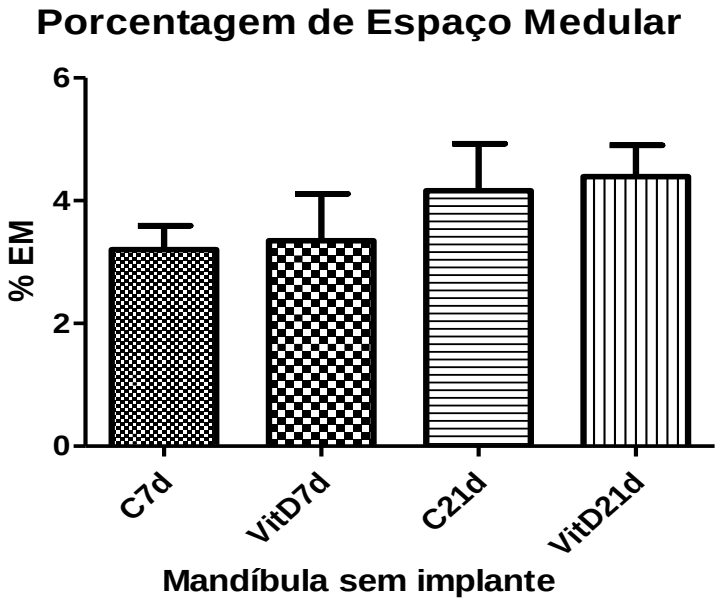

Figura 27 - Médias da porcentagem de espaços medulares entre os grupos na mandíbula (p=0,50).

Na análise referente a contagem de trabéculas na mandíbula com implante não foi encontrada diferença estatística entre os grupos avaliados, obtendo-se os seguintes valores médios: C7d (7,049) VitD7d (7,533), C21d (9,430), VitD21d (8,030) (fig. 29).

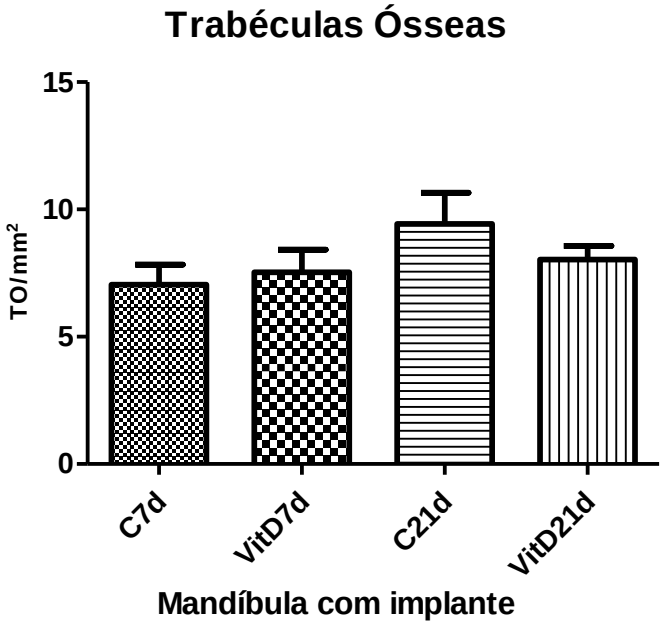

Figura 28 - Médias do número de trabéculas ósseas entre os grupos na mandíbula (p=0,34).

Na análise referente a contagem de trabéculas na mandíbula sem implante não foi encontrada diferença entre os grupos avaliados, obtendo-se os seguintes valores médios: C7d (8,010) VitD7d (7,677), C21d (7,960) e VitD21d (9,320) (fig. 30).

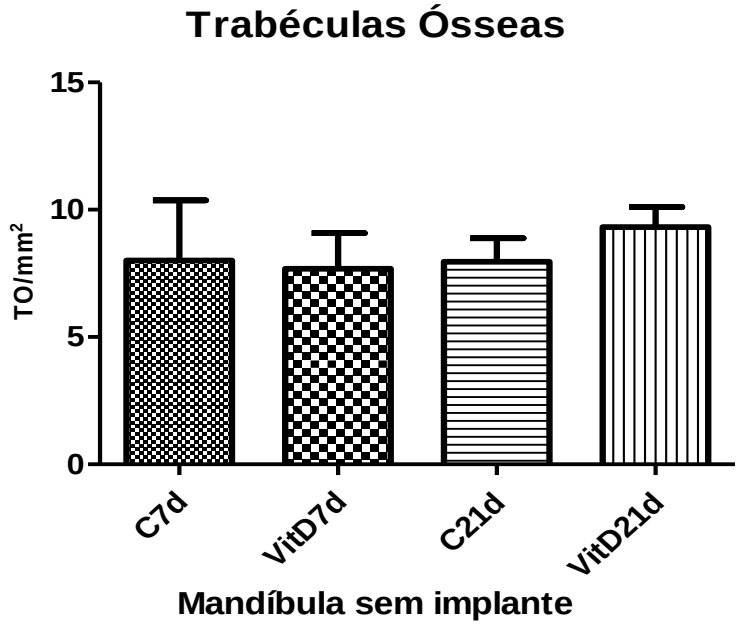

Figura 29 - Médias do número de trabéculas ósseas entre os grupos na mandíbula (p=0,84).

Na análise referente a medida da área óssea na mandíbula 7 dias entre os grupos com e sem implante, não foi encontrada diferença entre os grupos avaliados, obtendo-se os seguintes valores médios mm^2: C c/imp (3,686), VitD c/imp (3,983), C s/imp (2,527) e VitD s/imp (3,647) (fig. 32).

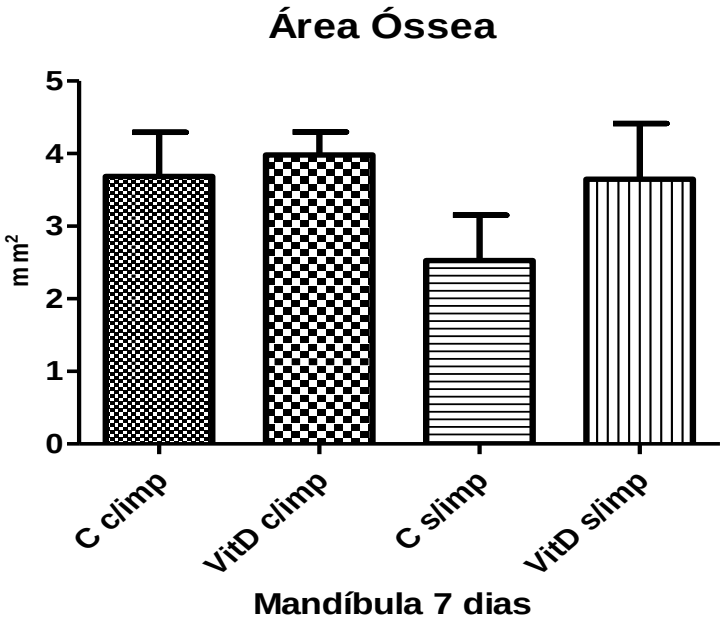

Figura 30 - Médias da área óssea entre os grupos 7 dias com e sem implante na mandíbula (p=0,31).

Na análise referente a medida da área óssea na mandíbula 21 dias sem implante não foi encontrada diferença entre os grupos avaliados, obtendo-se os seguintes valores médios em mm^2: C c/imp (3,162), VitD c/imp (3,808), C s/imp (2,933) e VitD s/imp (3,324) (fig. 33).

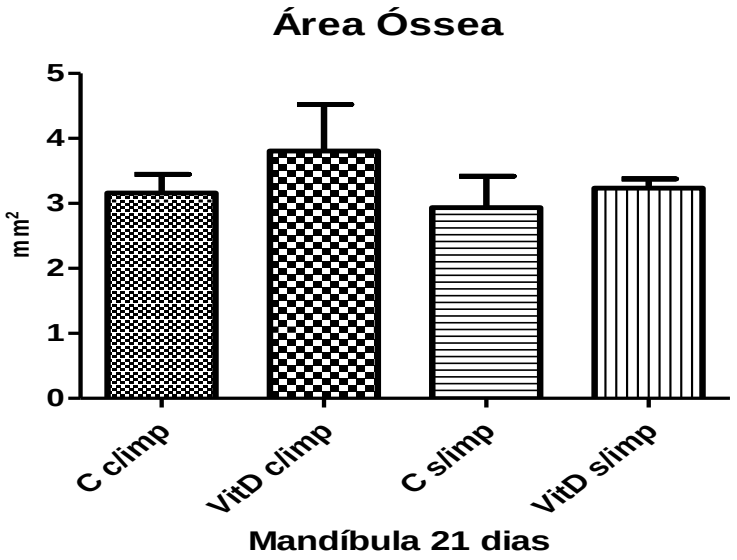

Figura 31 - Médias da área óssea entre os grupos com e sem implante 21dias na mandíbula (p=0,58)

Na análise comparativa referente à porcentagem de espaços medulares na mandíbula 21 dias não foi encontrada diferença entre os grupos avaliados, obtendo-se os seguintes valores médios: C c/imp (5,290), VitD c/imp (3,920), C s/imp (4,163), VitD s/imp (4,395) (fig. 28).

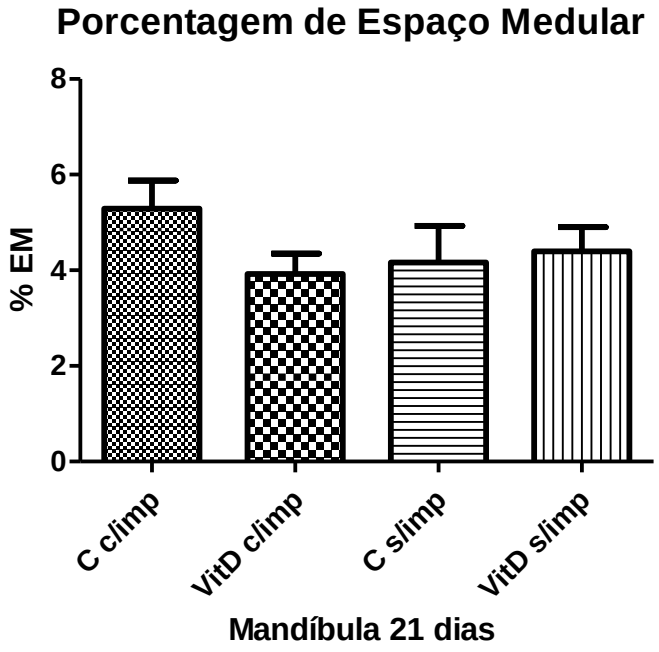

Figura 32 - Médias da porcentagem de espaços medulares entre os grupos com e sem implante na mandíbula (p=0,37).

Na análise comparativa referente à contagem de trabéculas na mandíbula 21 dias não foi encontrada diferença entre os grupos avaliados, obtendo-se os seguintes valores médios: C c/imp (9,430), VitD c/imp (8,030), C s/imp (7,960), VitD s/imp (9,320) (fig. 31).

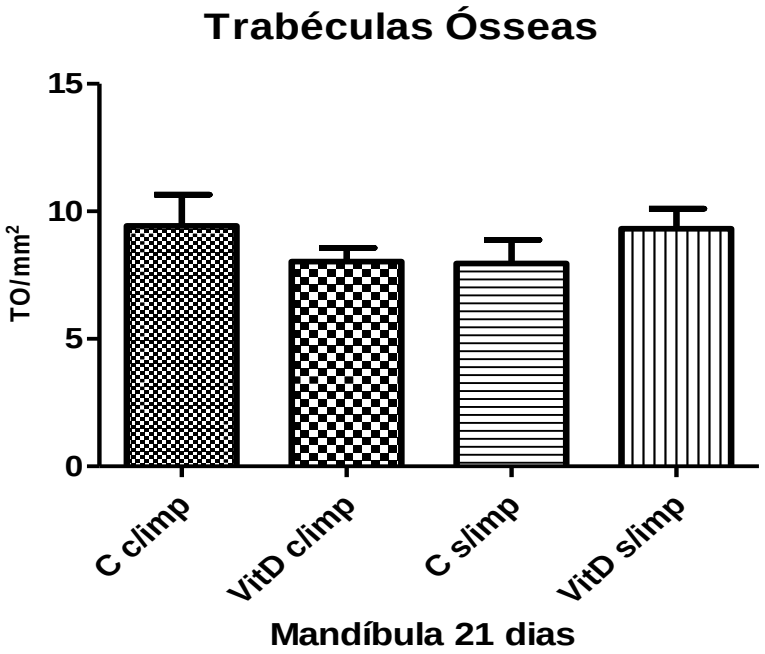

Figura 33 - Médias do número de trabéculas ósseas entre os grupos com e sem implante 21 dias na mandíbula (p=0,62).

Tabela 2 –. Comparação entre os grupos controle e vitamina D da histomorfometria da mandíbula nos períodos 7 e 21 dias.

Grupos/Análises	**C7d c/Imp**	**Vitd7d com implante**	**C21 com implante**	**VitD21d com implante**	**Valor de *p***	**C7d sem implante**	**C7d sem implante**	**C21d sem implante**	**C21d sem implante**	**Valor de *p***
Porcentagem de Espaço medular (%)	3,58 (0,38)	3,67 (0,52)	5,29 (0,58)	3,92 (0,42)	Ns *p*=0,06	3,20 (0,38)	3,35 (0,76)	4,16 (0,76)	4,39 (0,51)	Ns *p*=0,50
N^0 Trabéculas ósseas	7,05 (0,78)	7,53 (0,88)	9,43 (1,22)	8,03 (0,53)	Ns *p*=0,34	8,01 (2,35)	7,67 (1,41)	7,96 (0,92)	9,32 (0,78)	Ns *p*=0,84
Grupos/Análises	**C7d com implante**	**Vitd7d com implante**	**C7d sem implante**	**C7d sem implante**	**Valor de *p***	**C21 com implante**	**VitD21d com implante**	**C21d sem implante**	**C21d sem implante**	**Valor de *p***
Área óssea (mm^2)	3,66 (0,61)	3,98 (0,31)	3,16 (0,28)	3,80 (0,71)	Ns *p*=0,31	2,52 (0,62)	3,64 (0,76)	2,93 (0,48)	3,23 (0,14)	Ns *p*=0,58
Porcentagem de Espaço medular (%)						5,29	3,92	4,16	4,39	Ns *p*=0,37
N^0 Trabéculas ósseas						9,43	8,03	7,96	9,32	Ns *p*=0,62

*Não houve diferença (Ns) entre os grupos bem como entre os períodos de cicatrização e entre os lados com e sem implante na mandíbula.

3.2. Resultados da análise radiográfica

Na mandíbula houve diferença estatística significante dos valores médios de pixels trabeculares no grupo suplementado em comparação ao controle nos períodos entre 7 e 21 dias (fig. 34). Entretanto, não houve um aumento dos valores dos pixels trabeculares no grupo suplementado com vitamina D ao longo do tempo, bem como o grupo controle. As médias de pixels trabeculares para essa região foram: C7d (692,0), VitD7d (805,3), C21d (665,1) e VitD21d (800,0).

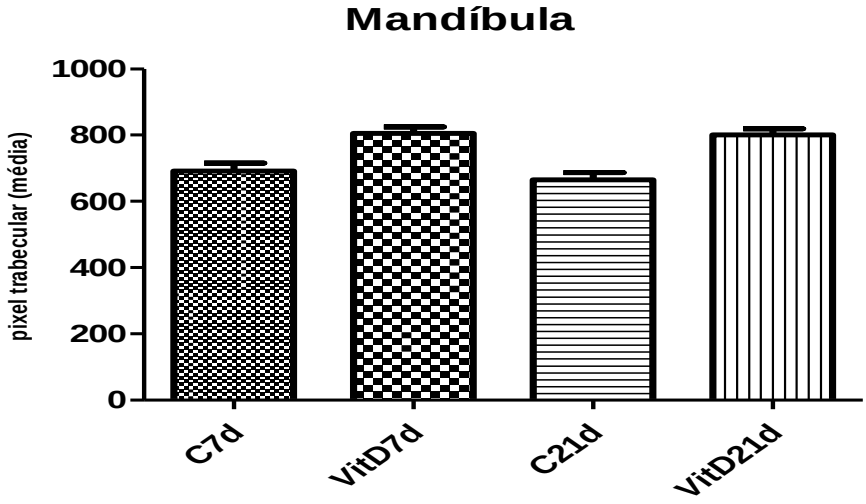

Figura 34 – Médias das densidades ósseas de acordo com a contagem de pixels comparando os grupos e seus respectivos períodos de cicatrização periimplantar.

Na extremidade longa do fêmur ou diáfise houve diferença estatística significante nos valores médios de pixels trabeculares no grupo suplementado comparado ao controle aos 7 e aos 21 dias (fig.35). Entretanto, não houve um aumento dos valores dos pixels trabeculares no grupo controle ao longo do tempo. Houve um aumento dos valores dos pixels trabeculares no grupo suplementado com vitamina D ao longo do tempo, o que foi bem demonstrado estatisticamente pela tabela 3. As médias de pixels trabeculares para essa região foram: C7d (572,7), VitD7d (723,0), C21d (507,6) e VitD21d (620,2).

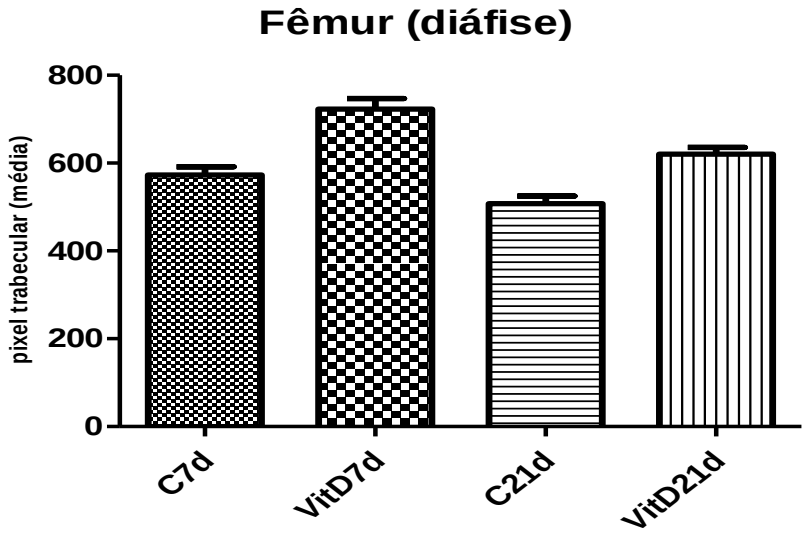

Figura 35 – Gráfico comparando os grupos controle e experimento na região de diáfise femoral.

A análise da região metafisária demonstrou que não houve influência significante sobre a densidade óssea entre nenhum dos grupos analisados e nem ao longo do tempo (fig.36), bem como demonstrado pela tabela 3. As médias de pixels trabeculares para essa região foram: C7d (769,1), VitD7d (768,1), C21d (733,6) e VitD21d (750,7).

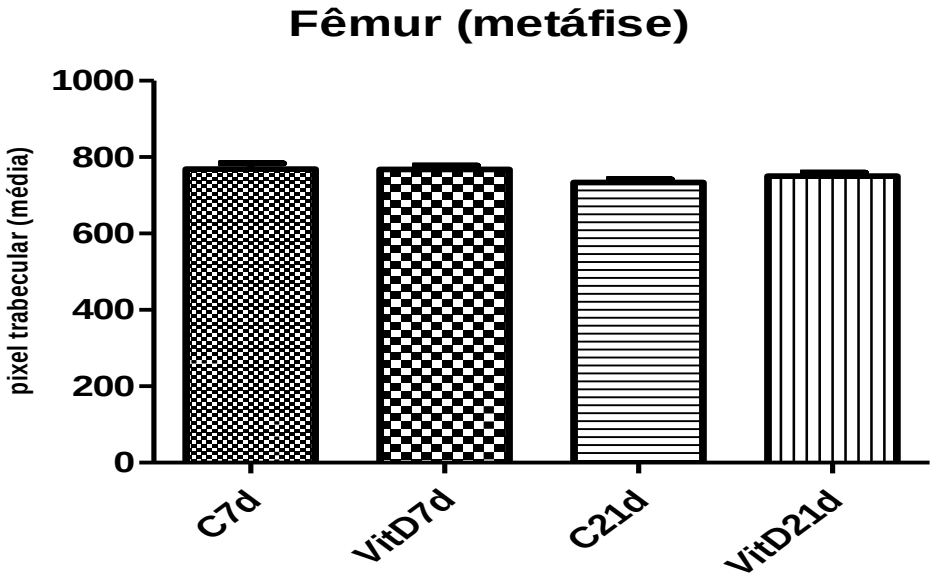

Figura 36 – Não houve diferença entre os grupos e nem ao longo do tempo avaliado na região de cabeça do fêmur.

Tabela 3 – Comparação entre os grupos controle e vitamina D na radiografia das regiões de metáfise e diáfise do fêmur e da mandíbula em 7 e 21 dias.

Grupo/ Análise em pixels trabeculares	**Mandíbula**	**Fêmur diáfise**	**Fêmur metáfise**
C7D	692,0 (23,50)	572,7 (18,71)	769,1 (14,23)
VitD7d	805,3 (19,98)	723,0 (23,83)	768,1 (9,61)
C21D	665,1 (21,72)	507,6 (17,50)	733,6 (8,62)
VitD21D	800,0 (19,66)	620,2	750,7 (8,64)
Valor de p da análise	p<0,0001**	p<0,0001**	p=0,05

Houve diferença na correlação entre os períodos avaliados na mandíbula e diáfise femoral **p<0,0001, porém não houve diferença na região de metáfise.

4.Discussão

Esta pesquisa demonstrou através de análise histomorfométrica quantitativa, estruturas ósseas de metáfise femoral e mandíbula, bem como analisou a densidade óssea radiográfica do fêmur (diáfise e metáfise) e da mandíbula em camundongos que foram suplementados com vitamina D3 (VitD) e submetidos a colocação de implantes de titânio no corpo mandibular nos períodos de 7 e 21 dias. Sabe-se que a VitD influência no metabolismo do cálcio e fosfato para a manutenção e reparação do tecido ósseo, por este motivo o trabalho buscou avaliar a influência da VitD sobre diferentes estruturas ósseas do fêmur e da mandíbula e sua correlação, devido ao fato de serem estruturas de origem mesenquimal e localização anatômica distintas, e por isso, uma correlação difícil de ser avaliada. ANDERSON *et al.* (2013) fizeram uma revisão de literatura a fim de esclarecer o efeito pleiotrópico da VitD sobre o receptor de vitamina D (VDR) e sua possível influência sobre o osso, demonstrando que as atividades divergentes aparentes de VDR também têm sido relatados em camundongos com superexpressão de VDR (OSVDR) onde GARDINER *et al.* (2000) num estudo com camundongos OSVDR notaram que a quantidade de osteocalcina dobra ou triplica nos osteoblastos maduros e osteócitos gerando um aumento da formação óssea com reabsorção reduzida dando origem a um aumento do volume ósseo trabecular. Foi demonstrado posteriormente que em roedores OSVDR houve aumento na maturidade do colágeno e no teor de cálcio dentro do osso trabecular e cortical o que contribui para a melhoria geral nas propriedades do material ósseo (MISOF *et al*., 2003) . Além disso, os ossos dos animais OSVDR foram submetidos à carga mecânica, mostrando marcante aumento na formação de osso periosteal e taxa de formação óssea, quando em comparação com animais sem mutação gênica. Estes dados sugerem que VDR expresso em osteoblastos e osteócitos podem mediar atividades anabólicas associadas a carga mecânica. Em contraste, alguns autores demonstraram que sob condições normais de ingestão de cálcio e fosfato, camundongos com inibição de VDR (VDRKO) específica em osteócitos não houve nenhuma alteração significante no metabolismo e volume ósseo trabecular, sugerindo que a reabsorção óssea esteja relacionada com VDRKO em osteoblasto, no entanto o mesmo autor sugere em outro estudo que o VDR em osteócitos serve para mediar a expressão de genes associados com a inibição de mineralização da matriz óssea, mas apenas na presença de altos níveis circulantes de 1,25D (LIEBEN *et al.*, 2012), demonstrando que na verdade, a mineralização óssea é um processo dinâmico e complexo, que ocorre no osso lamelar durante a diferenciação de osteócitos em osteoblastos (BARRAGAN-ADJEMIAN *et al.*, 2006).

Os resultados da análise histomorfométrica desse estudo na mandíbula entre os grupos controle e suplementado nos diferentes períodos de cicatrização, com a colocação ou não de implante de titânio, mostraram não haver diferença em nenhuma das estruturas ósseas (espaços medulares e trabéculas ósseas) analisadas, resultado este diferente aos apresentados por outros autores que avaliaram a influência da suplementação sobre a osseointegração e reparação óssea em implantes colocados em fêmur e tíbia. No nosso estudo, a reparação óssea do tecido adjacente ao implante de titânio colocado na mandíbula foi avaliada e, não a osseointegração. E os resultados da mandíbula de cada animal foram correlacionados com a remodelação óssea do fêmur. Contudo é relevante observar a possível influência da suplementação da VitD na osseointegração, ainda que os estudos tenham sido realizados com implantes em ossos longos do fêmur, mostram. Estudos como o de KELLY *et al.* (2009), avaliaram a influência da deficiência de VitD em ratos submetidos a colocação de implantes no fêmur, e ocorreu o aparecimento de uma interface de tecido mole entre osso e implante no histológico e testes de *push-out* mostraram um torque de remoção desses implantes muito aquém do normal, comparados ao grupo controle, concordando com o estudo de MENGATTO *et al.* (2011) que avaliaram diversos padrões de expressão gênica durante a osseointegração em fêmur de ratos e concluíram que a deficiência de VitD reduziu significativamente os padrões de expressão de colágeno tipo II e X dentre outros genes que se relacionam com a remodelação óssea prejudicando a osseointegração. WU *et al.* (2013) investigaram a influência da VitD associado ao tratamento com insulina em ratos diabéticos e observaram nos padrões histomorfométricos que o grupo suplementado e tratado com insulina obtiveram aumento de 1,51 vezes no contato osso-implante e 0,61 vezes da área óssea, porém o grupo diabéticos e apenas suplementados com VitD não tiveram diferença, por outro lado AKHAVAN *et al.* (2012) fizeram um trabalho semelhante com ratos diabéticos submetidos a colocação de implantes em tíbia e tratados com alloxan e VitD, onde a análise histológica não mostrou diferença estatística na osseointegração entre os grupos diabéticos tratados e não tratados. Nos casos de osteoporose, também, foi realizado estudos utilizando implantes femorais em ratos suplementados e segundo ZHOU *et al*. (2012), quanto aos parâmetros histomorfométricos houve aumento de 1,5 vezes no contato osso-implante e 1,2 vezes na área óssea em relação ao grupo não suplementado. Quanto a relação entre osseointegração e doença renal crônica (DRC) LIU *et al.* (2014) perceberam que camundongos nefrectomizados parcialmente e suplementados com VitD tiveram uma completa osseointegração, diferentemente do grupo nefrectomizado e não suplementado onde houve um decréscimo de 20% no contato osso-implante, mostrando que a suplementação com

VitD pode ser uma eficaz para melhorar a osseointegração de implantes na DRC. Os resultados de nosso estudo discordam com o de ANDERSON *et al.* (2008) que quantificou histomorfométricamente o trabeculado ósseo de fêmur e vértebra L2 (segunda vértebra lombar) em ratos, correlacionando com os níveis de séricos de 25D pela administração de diversas dosagens de VitD e constatou um aumento significativo no número de trabéculas e espaços medulares, conforme o aumento da dose de suplementação comparando entre os grupos.

Na análise radiográfica ficou evidenciado que no fêmur não houve diferença na densidade óssea na região metafisária, em nenhum dos grupos comparados e ao longo do período cicatricial do implante mandibular concordando com a análise histológica, resultados dos quais mostrou haver aumento da separação trabecular e redução na densidade mineral óssea na análise por imagem radiográfica. A diáfise femoral, porém, mostrou resultados significantes na comparação entre os grupos, principalmente na múltipla comparação entre *C7d vs VitD7d e C21d vs VitD21d,* demonstrando ganhos de massa óssea pelo aumento quantitativo na contagem de pixels trabeculares, concordando com trabalhos envolvendo a suplementação, deficiência de vitamina D3 ou associado doenças crônicas e mutações genéticas realizados por diversos autores por meio de avaliação por micro-tomografia computadorizada (µTC) e radiografia, como o de PANDA *et al*. (2004) que demonstraram por meio de um modelo de camundongo mutante em VDR e 1-α-hidroxilase, que houve redução de massa óssea em fêmures no grupo com dieta pobre em cálcio, lactose e restrição de 1,25D. Na análise mandibular foi possível perceber um significante aumento na densidade óssea pela multicomparação entre os grupos durante os diferentes períodos de cicatrização, sendo ela mais acentuada na comparação entre *C21d vs VitD21d* na contagem de pixels trabeculares, porém a literatura ainda carece muito de estudos que comparem a relação de densidade óssea mandibular e femoral pois não foi encontrado nenhum estudo que pudesse ser discutido ou correlacionado com nossos achados radiográficos, para melhor avaliar a influência da suplementação de vitamina D sobre o osso mandibular e se existe uma relevante alteração destes envolvendo suplementação com VitD, porém alguns autores apresentaram estudos em que avaliaram a osseointegração e reparação óssea ao redor dos implantes de titânio no fêmur e que concordam com nossos resultados como no estudo de WU *et al.* (2013), que investigaram o efeito da VitD associado a insulina sobre a osseointegração em implantes no fêmur de ratos e observaram por µTC que houve aumento de 1,6 vezes no volume ósseo ao redor implante comparado ao fêmur, bem como na pesquisa de ZHOU *et al*. (2012) por meio de ratas osteoporóticas ovariectomizadas, analisou o efeito

de 1,25D na osseointegração de implantes na tíbia e a análise em µTC revelou aumento considerável espessura trabecular em 51,8% em relação ao grupo não suplementado. LIU *et al.* (2014) avaliaram a influência da VitD sobre doença renal crônica (DRC) induzida por nefrectomia parcial e a análise radiográfica mostrou que o implante foi completamente envolvido por osso sem qualquer lacuna radiotranslúcida no grupo DRC suplementado comparado ao controle. Apesar da inexistência de estudos que comparem densidade óssea mandibular e femoral, nossa pesquisa mostrou que houve ganho de massa óssea mandibular no grupo suplementado e também na extremidade longa do fêmur (diáfise) pela análise da contagem de pixels trabeculares.

Os resultados dessa pesquisa mostram que a suplementação com VitD3 nos períodos de cicatrização mandibular avaliados (7 e 21 dias), não mostraram diferenças nas estruturas metafisárias analisadas, quando comparadas ao grupo controle (não suplementado), mostrando que a dose ou o período de suplementação pode não ter sido suficiente para modificar as estruturas (AKHAVAN *et al.*, 2012). Considerando que há diversos fatores e vias de sinalização que podem influenciar a remodelação óssea e não foram abordados nesse trabalho.

A literatura tenta estabelecer se a suplementação com cálcio e vitamina D sozinhos ou combinados, pode ser benéfica para a normalidade óssea em camundongos com indução de obesidade por dieta rica em gorduras como no realizado por SONG and SERGEEV (2014), onde analisaram o peso ósseo do fêmur entre dos diferentes grupos conforme a dieta e perceberam que houve um aumento significativo no peso do fêmur dos animais obesos com dieta rica em cálcio, mas principalmente no grupo com dieta rica em vitamina D isolada do cálcio, indicando que isso pode ser eficaz no aumento do conteúdo mineral crescente na obesidade, porém (JAHANI *et al.*, 2014) realizaram um estudo para avaliar o eixo intestino-osso em dietas com alto e baixo teor de VitD em camundongos machos pós-desmame sendo que após 3 meses de dieta, as vértebras e o fêmur e não tiveram seu conteúdo mineral afetados em ambos os grupos, mas houve aumento significativo na concentração de lipopolissacarídeos (LPS) no soro na idade adulta. No nosso estudo houve um aumento no peso dos animais no final da suplementação de VitD (C28d com 26,26 g e o VitD28d com 36,01g) embora não significativo.

No estudo realizado por SHIIZAKI *et al*. (2009) com camundongos, foi avaliada a influência do metabólito 1,25D e maxacalcitol em animais com inibição, superexpressão e sem alteração de VDR e constatou pela medida do comprimento longitudinal do fêmur que os animais com inibição de VDR tiveram uma manutenção do status mineral ósseo no grupo

suplementado com 1,25D e maxacalcitol, enquanto o grupo que não recebeu o suplemento teve redução significativa no comprimento do fêmur e pela histometria da tíbia houve redução do trabeculado ósseo. Contudo os animais do grupo com superexpressão de VDR e o normal não mostraram diferenças significativas no comprimento do fêmur e estruturas ósseas da tíbia, concordando com nosso estudo. Entretanto, GARDINER *et al.*(2000) avaliaram a microarquitetura óssea em camundongos transgênicos com superexpressão de VDR em células osteoblásticas maduras a fim de testar o potencial terapêutico da VitD em favor da formação óssea e observaram que houve aumento de 20% do volume trabecular em vértebras lombares. A superexpressão de VDR pode ter representado uma melhoria no contexto do cálcio de maneira a normalizar sua homeostasia e fisiologia óssea podendo constituir uma estratégia ideal para o tratamento futuro, desta forma, poder reverter os padrões típicos da osteoporose e perda óssea relacionada com a idade.

A suplementação de VitD também tem sido alvo de estudos relacionados com a osteoporose como no de KOUHNAVARD *et al*.(2014) em que utilizaram ratos com osteoporose que receberam um suplemento oral de cálcio/vitD, para a análise histomorfométrica de toda a estrutura do fêmur e observaram que o grupo não tratado com o suplemento por via oral tiveram significativa redução do volume trabecular, o que demonstrou que o suplemento cálcio/VitD pode exercer um efeito protetor na perda mineral induzida, resultado semelhante ao trabalho de CHENNAIAH; VIJAYALAKSHMI; SURESH, (2010) que abordaram o papel de fitoestrógenos e suplementação do cálcio e VitD em ratos com osteoporose induzida e observaram que essa combinação teve um efeito protetor na mineralização óssea em termos da densidade mineral óssea, cálcio e VitD. UCHIDA *et al.* (2010) tentaram demonstrar a influência da hipovitaminose D sobre a Doença de Itai-Itai (IID) que em seres humanos é uma das formas mais graves de intoxicação por cádmio principalmente em mulheres pós-menopausa, através de ratas ovariectomizadas (OVX) e expostas ao cádmio e foi observado que no grupo exposto e com restrição de VitD houve aparecimento de osteoporose com osteomalácia tubular, nefropatia, osteodistrofia fibrosa e hiperplasia de medula, o que ocorreu com menor intensidade no grupo sem restrição de VitD. CHANG *et al.* (2013) avaliaram também por meio de ratas OVX o efeito de isoflavona de soja combinada a VitD e também com 17β-estradiol na prevenção de perda óssea e verificaram que a perda mineral óssea trabecular e o volume ósseo e observaram que na dieta suplementar de isoflavona combinada à VitD, houve aumento significativo da expressão do RNAm sobre os osteoblastos do fêmur.

Embora nosso estudo não tenha realizado uma análise molecular e nem mesmo um grupo com restrição de VitD existem estudos que procuram elucidar melhor as vias de sinalização envolvidas com a VitD e sua influência sobre o tecido ósseo por meio de camundongos mutantes com inibição de receptores VDR, 1-α-hidroxilase e ambos, como o estudo de PANDA *et al.* (2004) em que foi observado na histologia da metáfise da tíbia uma significante redução no volume ósseo e trabecular, principalmente, nos animais com inibição em ambos os receptores e com dieta restritiva de VitD e cálcio, quando comparado aos animais do mesmo grupo suplementados com cálcio e 1,25D fazendo sentido com a análise histológica das paratireoides em que os animais de todos os grupos mutantes apresentaram hipertrofia da mesma e aumento nos níveis sorológicos de PTH e maior expressão de RANKL, sobre a superfície dos osteoclastos principalmente nos animais com mutação do VDR e em ambos receptores de VDR e 1-α-hidroxilase. Assim como HESSE *et al*. (2007), também observaram em mutantes do receptor fator de crescimento fibroblástico 23 (FGF-23) e VDR, mantidos com dieta rica em cálcio, fosfato, lactose e VitD3, que essa mutação resultou em hipercalcemia, hiperfosfatemia, retardo de crescimento, calcificações ectópicas e osteoidosis graves e hipoglicemia, com redução no trabeculado ósseo do fêmur visualizado nos cortes histológicos. Tem sido cada vez mais evidente que osteócitos são células-chave no controle da expressão de genes como SOST (esclerostina) (ATKINS *et al*., 2011), que pode ser responsável pela diminuição de massa óssea, como o mostrado no estudo de RYAN et al., 2014 em camundongos com supressão de SOST onde ocorreu aumento significativo nos níveis sorológicos de 1,25D, redução do cálcio urinário e aumento da atividade osteoblástica e vias de sinalização de prostaciclinas para promover aumento da mineralização óssea.

Outro fator que pode ser considerado na discussão dos resultados dessa pesquisa, se refere ao pico de massa óssea. Segundo a revisão de literatura de STAGI *et al.* (2013), o pico de massa óssea do esqueleto humano ainda não está definida mas estima-se que seja aos 16-18 anos para fêmur, coluna e pescoço e de 35 anos para o crânio. Os animais deste estudo possuíam idade entre 12-16 semanas o que corresponde a idade adulta no ser humano, esse fator pode ter influenciado na remodelação óssea. Além disso a VitD atua na absorção de cálcio através da ação de metabólito renal 1,25D sobre o intestino especialmente na puberdade, promovendo aumenta na absorção de cálcio, com consequente aumento da deposição mineral óssea ocorrendo até em torno dos 16,7 anos (MARCUS, 1996; WINZENBERG *et al*., 2010, 2011).

Apesar dos achados histológicos e radiográficos a pesquisa conta contou com algumas limitações importantes no que diz respeito ao custo para aquisição de materiais

capazes de ajudar a elucidar melhor os aspectos moleculares responsáveis pela atividade osteogênica das estruturas ósseas avaliadas, bem como um local apropriado para criação de um grupo totalmente isolado de luz e ração isenta de VitD na idéia de correlacionar a deficiência severa da VitD entre os demais grupos avaliados. Outra limitação como apresentada na introdução está na falta de estudos da influência dessa vitamina sobre o osso mandibular, pois o caráter exploratório do estudo acabou limitando os termos de revisão de literatura e de discussão de resultados com o de outros autores.

Os próximos passos seriam realizar mais pesquisas envolvendo diferentes metodologias de suplementação, aperfeiçoamento de técnicas cirúrgicas na mandíbula, com maior amplitude de análises histológicas, radiográficas, diferentes elementos sorológicas, técnicas imunohistoquímicas e de quantificações gênicas.

5.Conclusão

Os resultados do presente estudo permitem concluir que pela análise histomorfométrica a suplementação de vitamina D3 não influenciou a remodelação das estruturas ósseas avaliadas da mandíbula (volume ósseo, espaços medulares e trabéculas) e do fêmur (volume ósseo, espaços medulares, altura cortical interna, altura cortical externa e trabéculas ósseas) durante os diferentes períodos, porém a análise radiográfica por imagem demonstrou que houve aumento nos valores de densidade óssea, principalmente ao redor do implante mandibular e na região de diáfise do fêmur no grupo suplementado com vitamina D3. Tanto os resultados histológicos como os por imagem radiográfica, sugerem uma correlação positiva da mandíbula e do fêmur nos diferentes grupos analisados.

6.Referências Bibliográficas

ALVIM-PEREIRA, F.; MONTES C. C.; THOMÉ, G.; OLANDOSKI, M.; TREVILLATO, P.C. Analysis of association of clinical aspects and vitamin D receptor gene polymorphism with dental implant loss. **Clin Oral Implants Res,** v. 19, p. 786-795, 2008.

AKHAVAN, A.; NOROOZI, Z.; SHAFIEI, A.; *et al*. The effect of vitamin D supplementation on bone formation around titanium implants in diabetic rats. **Dental Research Journal**, v. 9, n. 5, p. 582-587, 2012.

ANDERSON, P. H.; ATKINS, G. J.; TURNER, A. G.; *et al*. Molecular and Cellular Endocrinology Vitamin D metabolism within bone cells : Effects on bone structure and strength. **Molecular and Cellular Endocrinology**, v. 347, n. 1–2, p. 42–47, 2011.

ANDERSON, P. H.; LAM, N. N.; TURNER, A. G.; *et al*. The pleiotropic effects of vitamin D in bone. **Journal of Steroid Biochemistry and Molecular Biology**, v. 136, p. 190–194, 2013.

ANDERSON, P. H.; SAWYER, R. K.; MOORE, A. J.; *et al.* Vitamin D Depletion Induces RANKL-Mediated Osteoclastogenesis and Bone Loss in a Rodent Model. **Journal of bone and mineral research**, v. 23, n. 11, 2008.

ANDERSON, P. H.; TURNER, A. G.; MORRIS, H. A. Vitamin D actions to regulate calcium and skeletal homeostasis. **Clinical Biochemistry**, v. 45, n. 12, p. 880–886, 2012. The Canadian Society of Clinical Chemists.

ATKINS, G. J.; ROWE, P. S.; LIM, H. P.; *et al.* Sclerostin is a locally acting regulator of late-osteoblast/preosteocyte differentiation and regulates mineralization through a MEPE-ASARM-dependent mechanism. **Journal of Bone and Mineral Research**, v. 26, n. 7, p. 1425–1436, 2011.

BARRAGAN-ADJEMIAN, C.; NICOLELLA, D.; DUSEVICH, V.; *et al.* Mechanism by which MLO-A5 late osteoblasts/early osteocytes mineralize in culture: Similarities with mineralization of lamellar bone. **Calcified Tissue International**, v. 79, n. 5, p. 340–353, 2006.

BONE, D.; ERBEN, R. G.; BROMM, S.; STANGASSINGER, M. Calcium in Osteopenic Ovariectomized Rats : Evidence for a Direct Anabolic Effect of 1 ,25-Dihydroxyvitamin. **Endocrinology**, v. 139, n. 10, p. 4319–4328, 1998.

CAO, Y.; MORI, S.; MASHIBA, T.; *et al*. 1α,25-Dihydroxy-2β(3-hydroxypropoxy)vitamin D3 (ED-71) suppressed callus remodeling but did not interfere with fracture healing in rat femora. **Bone**, v. 40, n. 1, p. 132–139, 2007.

CHANG, K.; HU, Y. H.; HSIEH, B.; *et al*. Combined effect of soy iso fl avones and vitamin D3 on bone loss in ovariectomized rats. **Nutrition**, v. 29, n. 1, p. 250–257, 2013.

CHENG, J. B.; MOTOLA, D. L.; MANGELSDORF, D. J.; RUSSELL, D. W. De-orphanization of Cytochrome P450 2R1. **The Journal of Biological and Chemestry**, v. 278, n. 39, p. 38084–38093, 2003.

CHENNAIAH, S.; VIJAYALAKSHMI, V.; SURESH, C. Effect of the supplementation of dietary rich phytoestrogens in altering the vitamin D levels in diet induced osteoporotic rat model. **Journal of Steroid Biochemistry and Molecular Biology**, v. 121, n. 1–2, p. 268–272, 2010.

DELUCA, H. F. The development of a bone- and parathyroid-specific analog of vitamin D: 2-methylene-19-Nor-(20S)-1a,25-dihydroxyvitamin D3. **Bonekey**, v. 514, n. 514, p. 3–6, 2014.

GANNAGÉ-YARED, M. H.; CHEMALI, R.; YAACOUB, N.; HALABY, G. Hypovitaminosis D in a sunny country: relation to lifestyle and bone markers. **Journal of bone and mineral research : the official journal of the American Society for Bone and Mineral Research**, v. 15, n. 9, p. 1856–62, 2000.

GARDINER, E. M.; BALDOCK, P. A.; THOMAS, G. P.; *et al*. Increased formation and decreased resorption of bone in mice with elevated vitamin D receptor in mature cells of the osteoblastic lineage. **The Faseb Journal**, v. 14, p. 1908–1916, 2000.

HESSE, M.; FRÖHLICH, L. F.; ZEITZ, U.; LANSKE, B.; ERBEN, R. G. Ablation of vitamin D signaling rescues bone , mineral , and glucose homeostasis in Fgf-23 deficient mice. **Matrix Biology** , v. 26, n. 26, p. 75–84, 2007.

JAHANI, R.; FIELDING, K. A.; CHEN, J.; *et al*. Low vitamin D status throughout life results in an inflammatory prone status but does not alter bone mineral or strength in healthy 3-month-old CD-1 male mice. **Molecular and Nutrition Food**, v. 58, p. 1491–1501, 2014.

JONES, G.; STRUGNELL, S. A; DELUCA, H. F. Current understanding of the molecular actions of vitamin D. **Physiological reviews**, v. 78, n. 4, p. 1193–1231, 1998.

KELLY, J.; LIN, A.; WANG, C. J.; PARK, S.; NISHIMURA, I. Vitamin D and Bone

Physiology : Demonstration of Vitamin D Deficiency in an Implant Osseointegration Rat Model. **Journal of prosthodontics**, v. 18, p. 473–478, 2009.

KOUHNAVARD, M.; ESFAHANI, E. N.; MONTAZERI, M.; JAFAR, S. Effects of Vitamin D and Calcium Supplementation on Micro-architectural and Densitometric Changes of Rat Femur in a Microgravity Simulator Model. **Iranian Red Crescent Medical Journal,** v. 16, n. 6, p. 5-10, 2014.

LAM, N. N.; TRILIANA, R.; SAWYER, R. K.; *et al*. Journal of Steroid Biochemistry and Molecular Biology Vitamin D receptor overexpression in osteoblasts and osteocytes prevents bone loss during vitamin D-deficiency. **Journal of Steroid Biochemistry and Molecular Biology**, v. 3, p. 2–5, 2014.

LIEBEN, L.; MASUYAMA, R.; JT, P.; *et al*. Normocalcemia is maintained in mice under conditions of calcium malabsorption by vitamin D–induced inhibition of bone mineralization. **The Journal of Clinical Investigation**, v. 122, n. 5, p. 1803–1815, 2012.

LIPS, P. Vitamin D physiology. **Progress in Biophysics and Molecular Biology**, v. 92, n. 1, p. 4–8, 2006.

LIU, W.; ZHANG, S.; ZHAO, D.; *et al*. Vitamin D Supplementation Enhances the Fixation of Titanium Implants in Chronic Kidney Disease Mice. **PloS one**, v. 9, n. 4, p. 3–8, 2014.

MARCUS, R. Endogenous and nutritional factors affecting bone. **Bone**, v. 18, n. 1, p. 11–13, 1996.

MENGATTO, C. M.; MUSSANO, F.; HONDA, Y.; COLWELL, C. S.; NISHIMURA, I. Circadian rhythm and cartilage extracellular matrix genes in osseointegration: a genome-wide screening of implant failure by vitamin D deficiency. **PloS one**, v. 6, n. 1, p. 1-13, 2011.

MISOF, B. M.; ROSCHGER, P.; TESCH, W.; *et al*. Targeted overexpression of vitamin D receptor in osteoblasts increases calcium concentration without affecting structural properties of bone mineral crystals. **Calcified Tissue International**, v. 73, n. 3, p. 251–257, 2003.

NAJA, R. P.; DARDENNE, O.; ARABIAN, A.; ARNAUD, S. Chondrocyte-Specific Modulation of Cyp27b1. **Endojournals**, v. 150, n. 9, p. 4024–4032, 2014.

PALCZEWSKI, R. H.; CATARINA, A. S.; VERDE, L. H. V; *et al*. Padronização da densidade óssea em radiografias odontológicas através da contagem de pixels trabeculares pelo software BμA-DDX. **Brazilian oral research**, v. 29, p. 274, 2015.

PANDA, D. K.; MIAO, D.; BOLIVAR, I.; *et al*. Inactivation of the 25-Hydroxyvitamin D 1α-Hydroxylase and Vitamin D Receptor Demonstrates Independent and Interdependent Effects of Calcium and Vitamin D on Skeletal and Mineral Homeostasis. **Journal of Biological Chemistry**, v. 279, n. 16, p. 16754–16766, 2004.

RAISZ L.G., TRUMMEL C.L., HOLICK M.F. 1,25-dihydroxycholecalciferol: a potent stimulator of bone resorption in tissue culture. **Science**, v. 175, n. 175:768-9., p. 2–3, 1972.

RYAN, Z. C.; CRAIG, T. A.; MCGEE-LAWRENCE, M.; WESTENDORF, J. J.; KUMAR, R. Alterations in vitamin D metabolite , parathyroid hormone and fi broblast growth factor-23 concentrations in sclerostin-de fi cient mice permit the maintenance of a high bone mass. **Journal of Steroid Biochemistry and Molecular Biology**, v. 148, p. 1–7, 2014.

SAIRANEN, S.; KÄRKKÄINEN, M.; TÄHTELÄ, R.; *et al*. Bone mass and markers of bone and calcium metabolism in postmenopausal women treated with 1,25-dihydroxyvitamin D (Calcitriol) for four years. **Calcified tissue international**, v. 67, n. 2, p. 122–127, 2000.

SHIIZAKI, K.; HATAMURA, I.; IMAZEKI, I.; MORIGUCHI, Y.; SAKAGUCHI, T. Improvement of impaired calcium and skeletal homeostasis in vitamin D receptor knockout mice by a high dose of calcitriol and maxacalcitol. **Bone**, v. 45, n. 5, p. 964–971, 2009.

SONG, Q.; SERGEEV, I. N.High vitamin D and calcium intakes increase bone mineral (Ca and P) content in high-fat diet-induced obese mice. **Nutrition Research**, p. 1–9, 2014.

STAGI, S.; CAVALLI, L.; IURATO, C.; *et al*. Bone metabolism in children and adolescents: main characteristics of the determinants of peak bone mass. **Clinical cases in mineral and bone metabolism : the official journal of the Italian Society of Osteoporosis, Mineral Metabolism, and Skeletal Diseases**, v. 10, n. 3, p. 172–179, 2013.

SUDA, T.; MASUYAMA, R.; BOUILLON, R.; CARMELIET, G. ScienceDirect Physiological functions of vitamin D : what we have learned from global and conditional VDR knockout mouse studies. **Current Opinion in Pharmacology**, v. 22, p. 87–99.

SUTTON, A. L. M.; MACDONALD, P. N. Vitamin D: more than a “bone-a-fide” hormone. **Molecular endocrinology**, v. 17, n. 5, p. 777–91, 2003.

TOGASHI, A. Y.; CATARINA, A. C.; BATISTUSSI, L. R.; *et al*. Bone Microarchitecture by Dentistry Digital X-Ray (BµA- DDX) Software: A Pilot Study of the Analysis of Bone Density using Digital Dental X-Rays. **Current Research in Dentistry**, v. 28, n. 6, p. 18-26, 2015.

TOGASHI, A. Y. CATARINA, A.S.; PALCZEWSKI, R. H.; *et al*. Desenvolvimento de software para a avaliação para avaliação da densidade óssea por meio da análise de radiografias odontológicas digitais. **Brazilian oral research**, v.28, p.469, 2014.

UCHIDA, H. I.; URATA, Y. O.; IRATSUKA, H. I.; MEMURA, T. A. The Effects of a Vitamin D – deficient Diet on Chronic Cadmium Exposure in Rats. **Toxicologic Pathology**, v. 38, n. 5, p. 730–737, 2010.

WEZEMAN, F. H.; JUKNELIS, D.; HIMES, R.; CALLACI, J. J. Vitamin D and ibandronate prevent cancellous bone loss associated with binge alcohol treatment in male rats. **Bone**, v. 41, n. 4, p. 639–45, 2007.

WINZENBERG, T. M.; SHAW, K.; FRYER, J.; JONES, G. Calcium supplementation for improving bone mineral density in children (Review). **The Cochrane Library**, v. 127, n. 4, p. CD005119, 2010.

WINZENBERG, T.; POWELL, S.; SHAW, K. A.; JONES, G. Effects of vitamin D supplementation on bone density in healthy children: systematic review and meta-analysis. **BMJ (Clinical research ed.)**, v. 342, p. c7254, 2011.

WU, Y.; YU, T.; YANG, X.; *et al*. Vitamin D 3 and insulin combined treatment promotes titanium implant osseointegration in diabetes mellitus rats. **Bone**, v. 52, p. 1–8, 2013.

ZHOU, C.; LI, Y.; WANG, X.; SHUI, X. 1 , 25Dihydroxy vitamin D 3 improves titanium implant osseointegration in osteoporotic rats. **Oral and maxillofacial surgery**, v. 114, n. 5, p. 174–178, 2012.

7. Legenda das figuras:

Figura 1: Procedimento de gavagem da vitamina D diluída em óleo.
Figura 2: Área cirúrgica após a tricotomia.
Figura 3: Deslocamento da musculatura local e exposição da mandíbula.
Figura 4: Mandíbula após a perfuração com broca.
Figura 5: Implante posicionado sobre a perfuração.
Figura 6: Demonstração de como foi feita a retirada de sangue pelo coração.
Figura 7: Corte histológico da metáfise mostrando a delimitação da área óssea.
Figura 8: Corte histológico mostrando a delimitação do volume medular.
Figura 9: Corte histológico de metáfise mostrando as trabéculas ósseas e os espaços medulares.
Figura 10: Corte histológico de metáfise mostrando as medidas de altura cortical óssea interna e externa.
Figura 11: Corte histológico da mandíbula mostrando a delimitação da área óssea.
Figura 12: Corte histológico da mandíbula mostrando os espaços medulares e trabéculas.
Figura 13: Imagem mostrando como as mandíbulas foram posicionadas para a tomada radiográfica sobre o sensor.
Figura 14: Imagem mostrando como os fêmures foram posicionadas para a tomada radiográfica sobre o sensor.
Figura 15: Interface do software na contagem de pixels trabeculares da mandíbula.
Figura 16: Interface do software na contagem de pixels trabeculares da metáfise femoral.
Figura 17: Interface do software na contagem de pixels trabeculares da diáfise femoral.
Figura 18: Gráfico com as médias do peso dos animais durante o período de suplementação.
Figura 19: Gráfico com as médias da área óssea ocupado de metáfise.
Figura 20: Gráfico com as médias do volume medular em mm^2 na metáfise.
Figura 21: Gráfico com as médias do número de espaços medulares por mm^2 na metáfise.
Figura 22: Gráfico com as médias da porcentagem de espaços medulares por mm^2 da metáfise.
Figura 23: Gráfico médias do número de trabéculas ósseas entre os grupos na metáfise.
Figura 24: Gráfico com médias da altura cortical interna da metáfise em milímetros entre os grupos analisados.
Figura 25: Gráfico com as médias da altura cortical externa da metáfise em milímetros entre os grupos de suplementação

Figura 26: Gráfico com as médias da porcentagem de espaços medulares entre os grupos na mandíbula com implante.
Figura 27: Gráfico com as médias da porcentagem de espaços medulares entre os grupos na mandíbula sem implante.
Figura 28: Gráfico com as médias do número de trabéculas ósseas entre os grupos na mandíbula com implante.
Figura 29: Gráfico com as médias do número de trabéculas ósseas entre os grupos na mandíbula sem implante.
Figura 30: Gráfico com as médias da área óssea entre os grupos no período de 7 dias com e sem implante.
Figura 31: Gráfico com as médias da área óssea entre os grupos no período de 21 dias com e sem implante.
Figura 32: Gráfico com as médias da porcentagem de espaços medulares entre os grupos com e sem implante no período de 21 dias.
Figura 33: Gráfico com as médias do número de trabéculas ósseas entre os grupos com e sem implante no período de 21 dias.
Figura 34: Gráfico com as médias das densidades ósseas de acordo com a contagem de pixels comparando os grupos e seus respectivos períodos de cicatrização periimplantar na mandíbula.
Figura 35 Gráfico comparando os grupos controle e experimento na região de diáfise femoral.
Figura 36: Gráfico com as médias entre os grupos e nem ao longo do tempo avaliado na região de cabeça do fêmur.

8. Legenda das tabelas:

Tabela 1: Médias, erro padrão e valores de *p* das estruturas ósseas do fêmur
Tabela 2: Médias, erro padrão e valores de *p* das estruturas ósseas da mandíbula conforme o período de cicatrização comparando os lados com e sem implante
Tabela 3: Médias, erro padrão e valores de *p* da contagem de pixels trabeculares da mandíbula, metáfise e diáfise femoral.

9. Apêndices:

9.1. Anexo I – Certificado experimental do projeto piloto.
9.2. Anexo II – Certificado experimental do projeto de pesquisa.

unioeste
Universidade Estadual do Oeste do Paraná
Pró-Reitoria de Pesquisa e Pós-Graduação
Comitê de Ética no Uso de Animais - CEUA

Certificado Experimental no Uso de Animais em Pesquisa N° 25/2015 – CEUA

O projeto de pesquisa intitulado "Realização de técnica cirúrgia em camundongos para o desenvolvimento de projeto de pesquisa sobre a avaliação de tecido ósseo" sob a coordenação do prof (a) Adriane Yaeko Togashi, registrado no CEUA/Unioeste sob número de protocolo 70/2014, foi aprovado e executado segundo os princípios éticos de experimentação animal.

Cascavel, 13/11/2015

Profa. Dra. Luciana Oliveira de Fariña
Coordenadora do CEUA
Portaria nº 2729/2014 - GRE

unioeste

Universidade Estadual do Oeste do Paraná

Pró-Reitoria de Pesquisa e Pós-Graduação
Comitê de Ética no Uso de Animais - CEUA

Certificado Experimental no Uso de Animais em Pesquisa
Nº 05/2016 – CEUA

O projeto de pesquisa intitulado "Avaliação da densidade óssea em camundongos suplementados com vitamina D, através de análise microscópica e diferentes métodos de imagem" sob a coordenação do prof(a) Adriane Yaeko Togashi, registrado no CEUA/Unioeste sob número de protocolo 82/14, foi aprovado e executado segundo os princípios éticos de experimentação animal.

Cascavel,25/02/2016

Profa. Dra. Luciana Oliveira de Fariña
Coordenadora do CEUA
Portaria nº 2729/2014 - GRE